

Javier Giménez Benavent

Nerea Viudez Soria

**PROFESIONALES DE ENFERMERÍA DE PRÁCTICA AVANZADA DE
NEONATOLOGÍA Y PEDIATRÍA EN LAS CATETERIZACIONES VASCULARES
ECOGUIADAS: REVISIÓN BIBLIOGRÁFICA NARRATIVA**

TRABAJO DE FIN DE GRADO

Dirigido por: Dra. Maria del Mar Lleixà Fortuño

Grado de Enfermería



UNIVERSITAT ROVIRA i VIRGILI
Facultat d'Infermeria

Campus Terres de l'Ebre

TORTOSA, 2025

AGRADECIMIENTOS

Queremos expresar nuestro más sincero agradecimiento a nuestra tutora, la Dra. Mar Lleixà, por su dedicación y orientación en este camino. También queremos dar las gracias a todo el profesorado que nos ha acompañado durante esta etapa universitaria, por su apoyo y por los conocimientos que nos han transmitido.

De parte de Javier

Doy las gracias a mi madre Paz, a mi hermana Sonia y a mi sobrina Julia, a mi abuela Alicia, a mi prima Lucía y a mis tíos Fernando y Alicia por acompañarme y darme fuerza durante estos cuatro años en los que tanto he luchado por conseguir mis objetivos. Por fin soy enfermero.

Papá, abuelo, allá donde estéis, esto va por vosotros.

De parte de Nerea

Gracias a mis padres y a mis hermanas por ser mi mayor pilar en esta vida, por ser mis referentes y demostrarme que rendirse nunca es una opción. También gracias a mi mascota Tyson, por ser mi fiel compañero y no separarse de mí en ningún momento. Gracias en especial a mis abuelas y abuelos, por todo el esfuerzo y sacrificio que hicieron y hacen a lo largo de sus vidas para que yo pueda estar aquí hoy. Y no quiero olvidarme de mí misma, así que me agradezco la valentía y el coraje por haber arriesgado todo y no tirar la toalla hasta conseguir mi objetivo, ser enfermera.

Sé que las personas que faltan me guían desde el cielo y esto también es en honor a ellos.

ÍNDICE

1. INTRODUCCIÓN.....	5
2. MARCO CONCEPTUAL.....	6
2.1. ENFERMERÍA DE PRÁCTICA AVANZADA.....	6
2.1.1. ¿Qué es la Enfermería de Práctica Avanzada?.....	6
2.1.2. Objetivos de los Profesionales de Enfermería de Práctica Avanzada.....	7
2.1.3. Diferentes tipos de Profesionales de Enfermería de Práctica Avanzada.....	7
2.1.4. Enfermería de Práctica Avanzada en Neonatología y Pediatría.....	8
2.1.5. Enfermería de Práctica Avanzada en Accesos Vasculares.....	8
2.2. ACCESOS VASCULARES.....	9
2.2.1. Accesos Vasculares Periféricos.....	9
¿Qué son, dónde se puede insertar y quién inserta los Accesos Vasculares Periféricos?.....	9
Indicaciones y contraindicaciones de los Accesos Vasculares Periféricos.....	10
Ejemplos de Accesos Vasculares Periféricos.....	10
2.2.2. Accesos Vasculares Centrales.....	10
¿Qué son, dónde se puede insertar y quién inserta los Accesos Vasculares Centrales?.....	10
Indicaciones y Contraindicaciones de los Accesos Vasculares Centrales.....	11
Ejemplos de Accesos Vasculares Centrales.....	11
2.2.2.1. Cateterización Umbilical.....	12
Indicaciones y contraindicaciones de la vía umbilical.....	12
Cateterización Arterial Umbilical.....	13
Cateterización Venosa Umbilical.....	13
Técnica de inserción del Catéter Venoso Umbilical.....	13
Complicaciones del Catéter Venoso Umbilical.....	14
Estimación de posicionamiento del Catéter Venoso Umbilical.....	15
Comprobación de posicionamiento del Catéter Venoso Umbilical.....	16
2.2.3. Otros accesos vasculares.....	17
2.2.4. El ecógrafo como herramienta para las cateterizaciones vasculares.....	17
Ecografía en el punto de atención.....	18
2.2.5. Cateterizaciones Vasculares Ecoguiadas.....	19
3. PREGUNTA DE INVESTIGACIÓN Y OBJETIVOS.....	20
3.1. PREGUNTA DE INVESTIGACIÓN.....	20
3.2. OBJETIVO PRINCIPAL Y OBJETIVOS SECUNDARIOS.....	20
4. METODOLOGÍA.....	21
Bases de datos utilizadas.....	21
Terminología utilizada.....	21
Operadores booleanos.....	22
Criterios de selección.....	22
Eliminación de artículos duplicados.....	23
5. RESULTADOS.....	25

Estrategia de búsqueda en las bases de datos.....	25
Diagrama de flujo.....	27
Gráficas descriptivas de registros seleccionados.....	28
Descripción de los documentos seleccionados.....	29
6. DISCUSIÓN.....	36
Beneficios de las cateterizaciones vasculares ecoguiadas en el punto de atención.....	36
Otras aplicaciones de la ecografía vascular.....	38
Formación de enfermería en cateterizaciones vasculares ecoguiadas y uso del ecógrafo.....	40
Implicaciones de la formación en materia de cateterizaciones ecoguiadas...	40
7. CONCLUSIONES.....	42
Aplicaciones en la práctica clínica.....	42
Limitaciones del estudio.....	43
Línea de investigación futura.....	43
8. BIBLIOGRAFÍA.....	45
9. ANEXOS.....	49
Anexo 1. Recorrido del Catéter Venoso Umbilical.....	49
Anexo 2. Gráfica de Dunn.....	49
Anexo 3. Evaluación rápida del capital venoso superficial (RaSuVA).....	50
Anexo 4. Evaluación rápida del capital venoso periférico (RaPeVA).....	50

ÍNDICE DE TABLAS Y GRÁFICOS

Tabla 1. Terminología utilizada en las búsquedas bibliográficas.....	22
Tabla 2. Criterios de selección de los documentos.....	23
Tabla 3. Ecuaciones de búsqueda utilizadas.....	25
Gráfico 1. Diagrama de flujo.....	27
Gráfico 2. Número de registros por base de datos.....	28
Gráfico 3. Número de registros por año.....	28
Gráfico 4. Número de registros por países.....	29
Tabla 4. Cateterizaciones Vasculares Ecoguiadas.....	30
Tabla 5. Formación en Ecografía en Enfermería.....	32
Tabla 6. Profesionales de Enfermería de Práctica Avanzada y Equipos Especializados en Accesos Vasculares.....	33
Tabla 7. Cateterización Venosa Umbilical Ecoguiada.....	34

RESUMEN

Introducción: La enfermería evoluciona integrando nuevas tecnologías, como el ecógrafo, el cuál puede ser muy útil en cateterizaciones vasculares. Este estudio destaca la formación continua de los Profesionales de Enfermería de Práctica Avanzada en Neonatología y Pediatría para fomentar su empoderamiento y mejorar la calidad asistencial. **Objetivo:** El objetivo principal es mostrar los beneficios de las Cateterizaciones Vasculares EcoGuiadas (CVEs) realizadas por los Profesionales de Enfermería de Práctica Avanzada de Neonatología y Pediatría. **Métodos:** Se trata de una revisión bibliográfica narrativa realizada entre noviembre de 2024 y abril de 2025 en la que se utilizaron las bases de datos de Pubmed, Scopus, Cinahl y Dialnet. **Resultados:** Inicialmente fueron identificados 1226 registros. Se seleccionaron un total de 16 tras aplicar los criterios de inclusión y eliminar los duplicados. **Conclusiones:** Las CVEs presentan evidentes y múltiples beneficios a diferentes niveles. Sin embargo, la formación continua en Enfermería es esencial para conseguir profesionales altamente especializados en sus respectivos ámbitos asistenciales, fomentando así el desarrollo de la profesión y dando respuesta a los constantes avances tecnológicos, sociales y profesionales.

Palabras clave: *Enfermería de Práctica Avanzada, Neonatología y Pediatría, Cateterizaciones Vasculares EcoGuiadas*

ABSTRACT

Introduction: Nursing is evolving by integrating new technologies, such as ultrasound, which can be very useful in vascular catheterizations. This study highlights the ongoing training of Advanced Practice Nurses in Neonatology and Pediatrics to promote their empowerment and improve the quality of care. **Objective:** The main purpose is to demonstrate the benefits of Ultrasound-Guided Vascular Catheterizations (UGVCs) performed by Advanced Practice Neonatal and Pediatric Nurses. **Methods:** This is a narrative literature review conducted between November 2024 and April 2025 using the Pubmed, Scopus, Cinahl, and Dialnet databases. **Results:** Initially, 1,226 records were identified. A total of 16 were selected after applying the inclusion criteria and eliminating duplicates. **Conclusions:** UGVCs offer clear and multiple benefits at different levels. However, in Nursing, continuous training is essential to developing highly specialized professionals in their respective areas of care, thus promoting the development of the profession and responding to constant technological, social and professional advances.

Keywords: *Advanced Practice Nursing, Neonatology and Pediatrics, Ultrasound-Guided Vascular Catheterizations*

1. INTRODUCCIÓ

Enfermería es una profesión que se actualiza y se moderniza constantemente, por lo que los profesionales deben hacerlo también. Esta profesión, aunque se centra en los cuidados de las personas, no está exenta de presentar tecnificaciones dentro de la práctica asistencial del día a día. Además, es una profesión cuyas actualizaciones van orientadas hacia la mejora de la calidad asistencial de los cuidados ofrecidos, aplicando las nuevas formas de proceder, técnicas, conocimientos y herramientas, que se van desarrollando. En ocasiones se introducen nuevos avances tecnológicos que requieren de formación específica por parte de los profesionales para poder implementarlos en la práctica asistencial habitual. Es en este momento donde aparecen los Profesionales de Enfermería de Práctica Avanzada (PEPAs), los cuales se forman en aspectos adicionales más específicos de los servicios en los que trabajan.

Entre los avances tecnológicos recientes, cabe destacar la importancia del ecógrafo como una herramienta de gran utilidad para los profesionales de la salud, ya sea como herramienta diagnóstica o como herramienta de ayuda para realizar determinadas técnicas, como ocurre en las cateterizaciones vasculares. Su uso ha ido ganando peso gracias a su bajo coste de utilización, su facilidad y rapidez de uso y su inocuidad hacia las personas. Sin embargo, es un dispositivo que genera imágenes cuya interpretación requiere de formación en la materia, por lo que serán los PEPAs los que deberán ampliar sus conocimientos teóricos y prácticos al respecto. Cuando hablamos de cateterizaciones vasculares, el colectivo de enfermería es el que realiza la gran mayoría de las mismas. Así pues, entre las utilidades del ecógrafo, destacamos su uso para guiar en tiempo real las inserciones de los catéteres vasculares, dónde hay varias técnicas que ya se benefician de su uso.

El tema elegido para la revisión, independientemente de su objetivo principal y sus objetivos específicos, cuenta con un trasfondo que quizá no es tan fácil de identificar a simple vista. Esto no es otra cosa que fomentar el empoderamiento de la profesión de enfermería y de sus profesionales. Como comentábamos, los avances tecnológicos requieren de mayores conocimientos y formación por parte de los profesionales para poder aplicar los mismos en la práctica clínica diaria. Gracias a la adquisición de nuevas capacidades y habilidades teóricas y técnicas, se puede ampliar el desarrollo de nuevas prácticas. Las Cateterizaciones Vasculares Ecoguiadas (CVE) son, por tanto, un conjunto de técnicas relativamente nuevas, que siguen en desarrollo, pero que avanzan constantemente. Es en este punto donde la formación continuada de los Profesionales de Enfermería (PEs), así como el estudio en profundidad de estas técnicas, permite que se promueva el desarrollo y el avance de la profesión. Dicho de otra forma, hace

unos pocos años, el sector enfermero no utilizaba el ecógrafo, pero a día de hoy se usa a diario en muchos de sus ámbitos asistenciales. Así pues, la suma de la adquisición de capacidades técnicas, conocimientos teórico-prácticos y la formación continuada, permite el incremento de la confianza de los PEs y, en definitiva, los empodera para hacer avanzar a la profesión.

Por tanto, este estudio buscará destacar la importancia de la formación en materia de ecografías de los PEs para poder extrapolar su utilización a todo tipo de pacientes, incluyendo los pacientes de neonatología y pediatría. Así pues, se destacará la importancia de la existencia de profesionales especializados en determinados ámbitos de la práctica clínica. Además, se intentará destacar los posibles beneficios de la utilización del ecógrafo en las cateterizaciones vasculares realizadas por los PEPAs de Neonatología, de Pediatría y de Accesos Vasculares.

Enfermería es una profesión que cuida de las personas, y aunque para ello sea imprescindible disponer de una serie de habilidades sociales que incluyan la empatía, la comunicación, la asertividad, la confianza y la compasión, entre otras, también requerirá de una serie de habilidades técnicas. Será, por tanto, la suma de todas las habilidades lo que permitirá que el profesional cuide lo mejor posible. Dicho esto, es importante destacar que la formación continuada, el entrenamiento y el empoderamiento de los PEs serán esenciales para conseguir que la profesión y la calidad de los cuidados ofrecidos siga avanzando día a día a la par que lo hacen las sociedades.

2. MARCO CONCEPTUAL

2.1. ENFERMERÍA DE PRÁCTICA AVANZADA

2.1.1. ¿Qué es la Enfermería de Práctica Avanzada?

A medida que se producen cambios sociodemográficos, económicos y tecnológicos en las poblaciones, las necesidades de los usuarios de salud varían, lo cual requiere de adaptaciones por parte de los profesionales para dar respuesta a estas nuevas necesidades. Consecuentemente, con motivo de los cambios emergentes en la profesión, se necesitan formaciones académico-prácticas adicionales. En el caso de enfermería, existe el concepto de Profesional de Enfermería de Práctica Avanzada (PEPA), que hace referencia a aquellos profesionales que han llevado a cabo formaciones específicas adicionales a la titulación de enfermería generalista. Para ser un PEPA es necesario poseer un título de posgrado o máster, que luego deberá registrar para que se le incluya en un listado profesional institucional. Posteriormente, si el PE cumple con los requisitos establecidos, recibe una acreditación que le permitirá tener determinadas responsabilidades y realizar determinadas

intervenciones que no podría realizar sin dicha acreditación. En el caso de España, las regulaciones con respecto a los PEPAs son relativamente recientes, pero van recibiendo actualizaciones a medida que se va reflejando la utilidad de las mismas en la práctica asistencial del día a día (Serrano-Ruiz, 2024).

2.1.2. Objetivos de los Profesionales de Enfermería de Práctica Avanzada

Los objetivos básicos bajo los que se argumenta la necesaria presencia de los PEPAs se dividen en tres grandes bloques (Serrano-Ruiz, 2024):

- Que exista una brecha asistencial que deje responsabilidades sin cubrir por parte de los diferentes grupos asistenciales.
- Que aparezcan nuevas formas, técnicas o competencias que se deben adquirir para mejorar la calidad asistencial.
- Que se quiera responder a una nueva demanda de los usuarios del sistema.

Es decir, bajo los supuestos anteriores, los profesionales deberían adquirir nuevas formaciones para poder dar respuesta a los entornos constantemente cambiantes. Dicho esto, y considerando el tema de los Accesos Vasculares (AVs) sobre los que centra esta revisión, se sugiere que constantemente hay avances que permiten que los profesionales se puedan formar en esta materia para convertirse en PEPAs de Accesos Vasculares (PEPAAV).

2.1.3. Diferentes tipos de Profesionales de Enfermería de Práctica Avanzada

El concepto de PEPA, o "*Advanced Practice Nurse (APN)*" surge originariamente en Estados Unidos, y son países como Escocia, Canadá, Reino Unido o el propio Estados Unidos los que tienen mayor recorrido en este sentido, teniendo más regulaciones y convirtiéndolo en un concepto bastante consolidado (Schober, 2019). Sin embargo, cabe diferenciar entre los conceptos de Profesional de Enfermería Especialista (PEE) y el de Profesional de Enfermería Practicante (PEP), ya que, aunque ambos presentan similitudes, también hay algunos aspectos que las diferencian, por ejemplo, con respecto al área de práctica y las responsabilidades, así como en la forma de acceder a los puestos. En España, el PEE hace referencia al especialista en un ámbito de profesionalización cuya forma de acceso es mediante las oposiciones para ser un Profesional de Enfermería Interno Residente (PEIR), tras la cual deberá realizar dos años de residencia formativa. Esto sería lo que en inglés se le conoce como "*Clinical Nurse Specialist (CNS)*". Por otro lado, para convertirse en PEP, o "*Nurse Practitioner (NP)*", se debe realizar una formación académica acreditada que posteriormente deberá ser registrada y aprobada por las instituciones competentes. Tras ello, el PE tendrá licencia para realizar determinadas

actividades que no podría hacer sin la acreditación correspondiente. Cuando se habla de formación académica acreditada, se hace referencia a másteres o postgrados en los que se reciba formación específica teórica, práctica y competencial ([Serrano-Ruiz, 2024](#)).

2.1.4. Enfermería de Práctica Avanzada en Neonatología y Pediatría

De forma más específica en el ámbito de neonatología y pediatría, encontramos el término de Profesional de Enfermería de Práctica Avanzada Pediátrica (PEPAP), que en inglés es "*Pediatric Advanced Practice Nursing (PAPN)*", así como el término Profesional de Enfermería Practicante de Neonatología (PEPN), que en inglés es conocido como "*Neonatal Nurse Practitioner (NNP)*", siendo este último el más reconocido a nivel internacional. Por otro lado, en España tenemos el término de Profesional de Enfermería Especialista en Pediatría (PEEP), que no deja de ser un profesional con amplias similitudes entre las competencias y las labores profesionales de los anteriormente mencionados. Por consiguiente, existe una clara dificultad a la hora de establecer los límites de qué es cada profesional y la denominación de los diferentes tipos de profesionales. Así pues, queda abierto el debate sobre si hay un tipo de PE que se relacione más con el concepto de PEPA, o si por contra, todos estos profesionales con formaciones acreditadas adicionales podrían englobarse conjuntamente dentro del grupo de PEPAs ([Álvarez Sobrino, 2020](#)).

En lo que no hay duda ni discusión alguna es que, en ambos casos, existe una formación reglada adicional necesaria ante el incremento de la complejidad del sistema asistencial y sus cambios, de los cuales los servicios de neonatología y pediatría no están exentos.

2.1.5. Enfermería de Práctica Avanzada en Accesos Vasculares

Cuando se habla de AVs, los PEs son los mayormente referentes. A modo de ejemplo, en la actualidad, son los PEPAAVs referentes los que se encargan de la inserción de los Catéteres de Línea Media (MidLine) en los que utilizan la ecografía en tiempo real para guiarse al introducir el catéter. Esta técnica es realizada por estos profesionales de forma autónoma ([Martínez, 2020](#)). De esta forma, se puede apreciar cómo un PEPAAV es capaz de realizar una técnica avanzada gracias a unas competencias adquiridas adicionales a las de los Profesionales de Enfermería Generalistas (PEGs).

De la misma manera que existen PEPAAVs, encontramos un amplio número de ejemplos donde los PEs extienden sus competencias. Así pues, hay estudios que muestran ampliamente como se observan mejoras en la calidad asistencial de los servicios de neonatología y pediatría, de urgencias hospitalarias y urgencias extrahospitalarias o de atención primaria, cuando hay

presencia de personal más especializado. Entre otras cosas, se consiguen reducir los tiempos de actuación en las intervenciones extrahospitalarias (Alonso et al., 2020) o los tiempos de espera en las urgencias hospitalarias, así como el tiempo de duración de la atención (Galiana-Camacho et al., 2018). Por otro lado, también se mejora la calidad de las visitas en atención primaria, ya que los usuarios reciben más información sobre sus problemas de salud, sobre sus medicaciones prescritas, sobre la prevención y control de sus patologías y, por tanto, reciben una mejor educación sanitaria (Armas Ferrer et al., 2023).

La suma de todos los PEPAs en todos los ámbitos del sector sanitario reflejan el compromiso de los PEs para ofrecer unos servicios de calidad. Esto repercute directamente en la eficacia y eficiencia de la atención sanitaria global que, en definitiva, mejoran el funcionamiento del sistema y la satisfacción de los usuarios de salud (Armas Ferrer et al., 2023).

2.2. ACCESOS VASCULARES

Los AVs son vías artificiales que permiten el acceso directo al sistema circulatorio mediante una técnica invasiva y se utilizan para diversas intervenciones terapéuticas. Para elegir el dispositivo que se utilizará, hay que considerar las necesidades y características del paciente, así como otros factores relevantes. Entre estos factores, hay que tener en cuenta, el tipo de terapia endovenosa, el pH, la osmolaridad de los fluidos o la duración del tratamiento, así como las propias características del paciente (Vega et al., 2024). De esta forma, podemos encontrar diferentes tipos de AVs que se describirán a continuación.

2.2.1. Accesos Vasculares Periféricos

¿Qué son, dónde se puede insertar y quién inserta los Accesos Vasculares Periféricos?

Tal y como su nombre indica, los Accesos Vasculares Periféricos (AVP) son aquellos que se pueden insertar en localizaciones periféricas y mayormente son de longitud corta o media. En la mayoría de los casos, estas inserciones son realizadas por los PEs (Faunes Pérez, 2021).

Las venas más utilizadas para la inserción suelen ser de las extremidades superiores, ubicándose en el dorso de la mano, en la región lateral del antebrazo y en la región antecubital del brazo. Además, aunque menos frecuente, también se pueden insertar en el dorso del pie y la vena safena en la parte interna del pie, cuando en las extremidades superiores no sea posible. Cuando no sea posible ningún otro acceso y como último recurso, también podría llegar a colocarse en las venas yugulares externas, las venas del tórax y las venas del cráneo (Gempeler Rueda & Díaz, 2011).

Indicaciones y contraindicaciones de los Accesos Vasculares Periféricos

Las indicaciones pueden ser diversas. Se utilizan para la administración de líquidos intravenosos de mantenimiento o de reposición del volumen, productos sanguíneos y/o medicamentos y en algunos casos para la extracción de sangre (Faunes Pérez, 2021).

En cuanto a las contraindicaciones, podemos encontrar tanto absolutas, como relativas. En primer lugar, las contraindicaciones absolutas son la presencia de trombosis venosa, lesiones cutáneas en el sitio de punción o edema acentuado por extravasación previa (Faunes Pérez, 2021). En segundo lugar, las contraindicaciones relativas estarán relacionadas con el paciente en la mayoría de los casos. Algunos ejemplos pueden ser: quemaduras, fístulas arteriovenosas o mujeres operadas de mastectomía con retirada de ganglios (Gempeler Rueda & Díaz, 2011).

Ejemplos de Accesos Vasculares Periféricos

Tal y como se mencionaba anteriormente, dependiendo de las necesidades del paciente, se utilizará un AVP diferente. A continuación, se describen los más frecuentemente utilizados:

- **Catéter Venoso Periférico Estándar (Abbocath):** el AVP comúnmente más utilizado. Con una duración corta de hasta 5 o 6 días, según las indicaciones clínicas. Este se coloca en la mayoría de los casos por PEs (Vega et al., 2024).
- **Catéter de Línea Media (MidLine):** es un AVP de longitud media que se utiliza para administrar terapias endovenosas cuando se prevé un tratamiento de duración intermedia de 1 a 4 semanas. Las ubicaciones más frecuentes suelen ser en la vena basilíca, cefálica o braquial. Este AVP se coloca habitualmente por PEs con técnica ecoguiada (Vega et al., 2024).

2.2.2. Accesos Vasculares Centrales

¿Qué son, dónde se puede insertar y quién inserta los Accesos Vasculares Centrales?

Los Catéteres Vasculares Centrales (CVC) son aquellos que permiten el acceso a vasos de gran calibre llegando a nivel central (García Carranza, et al 2020). Estos se insertan a través de un Acceso Vascular Central (AVC) en diferentes localizaciones como pueden ser la vena subclavia, yugular o femoral. Dentro de los AVC podemos diferenciar los insertados a nivel central o a nivel periférico, ambos explicados más adelante (Vega et al., 2024).

Indicaciones y Contraindicaciones de los Accesos Vasculares Centrales

Las indicaciones son diversas y, entre ellas, podemos encontrar: la monitorización hemodinámica, administración de infusiones vasoactivas, nutrición parenteral, quimioterápicos. Además, también se pueden utilizar en terapias determinadas como puede ser para dar apoyo en la circulación extracorpórea o para hemodiálisis (Vega et al., 2024).

En cuanto a las contraindicaciones relativas a destacar, podemos encontrar la coagulopatía y/o la trombocitopenia (García Carranza et al., 2020).

Ejemplos de Accesos Vasculares Centrales

Algunos de los AVC que más se utilizan en la práctica asistencial habitual son los siguientes:

- **Catéter Venoso Central de Inserción Periférica (PICC):** se le conoce más habitualmente por su nombre en inglés "*Peripherally Inserted Central Catheter (PICC)*". Su colocación es a través de una de las venas profundas del brazo, como pueden ser la basílica, cefálica o braquial, llegando hasta la vena cava superior cerca del corazón. Son catéteres de larga duración de hasta 6 meses y se colocan por PEs mediante técnica ecoguiada (Vega et al., 2024). Estos catéteres suelen estar fabricados con poliuretano de nueva generación, material el cual es adecuado para catéteres de larga duración por su elevada biocompatibilidad.
- **Catéter Epicutáneo Central (CEC) de Inserción Periférica en Neonatos:** también conocido en el ámbito asistencial neonatal como "*Jonathan*" (Martín Valbuena et al., 2022). Este es insertado de forma estéril por PEs cualificados. Se puede colocar en las venas superficiales de las extremidades superiores por visualización directa, pero también pueden ser colocados de forma ecoguiada en venas profundas, normalmente en la vena cefálica o basílica. Es comúnmente utilizado en RNs y lactantes, pero su duración debe ser de entre 6 a 14 días. La duración de estos catéteres es menor debido a que el material de fabricación de los mismos es la silicona.
- **Puertos Implantados:** también conocido por su nombre en inglés "*Port a cath*". Este tipo de AVC está indicado para tratamientos quimioterápicos. Son colocados por Profesionales de Medicina (PMs) y permiten ser de larga duración, llegando a permanecer por meses o años.
- **Puerto Implantado de Inserción Periférica:** también conocido por su nombre en inglés "*PICC-Port*". Es un catéter central híbrido, ya que se inserta como si fuera un PICC,

pero se coloca un puerto implantado en la zona del brazo. Al igual que los PICC, es un procedimiento que asumen totalmente los PEs ([Ortiz Miluy, 2021](#)).

- **Catéter Venoso Central de Inserción Central:** también conocido por su nombre en inglés "*Central Inserted Central Catheter*" (CICC). Se realiza la inserción en venas profundas cervico-torácicas como son las braquiocefálicas, subclavia, yugular, axilar y cefálica. Es una técnica llevada a cabo por PMs ([Bernal Pérez et al., 2023](#)).
- **Catéter Venoso Central de Inserción Femoral:** también conocido por su nombre en inglés "*Femoral Inserted Central Catheter*" (FICC). Se realiza la inserción en la vena femoral y es una técnica llevada a cabo por PMs ([Bernal Pérez et al., 2023](#)).

2.2.2.1. Cateterización Umbilical

Conseguir un AV en los pacientes de neonatología es todo un reto, pero durante los primeros días de vida de un Recién Nacido (RN), existe una vía adicional de canalización, que no está presente en el resto de pacientes. Esta no es otra que la vía umbilical. A pesar de ser un acceso con mucha utilidad potencial, no siempre está indicado o es sencillo de poder canalizarlo. Estos pueden utilizarse cuando no se pueda canalizar un acceso venoso periférico, cuando no esté indicado o de forma complementaria a los mismos.

Cabe destacar que el cordón umbilical del RN presenta dos arterias y una vena, lo cual permite que se realice tanto canalización venosa como arterial. Ambas tienen características y utilidades concretas que se describen a continuación.

Indicaciones y contraindicaciones de la vía umbilical

La vía umbilical se utiliza principalmente en los primeros días de vida debido a la permeabilidad de los vasos y se tendrá en cuenta en RNs que requieran de cuidados al inicio de la vida extrauterina. Las indicaciones y contraindicaciones de la vía umbilical son mayormente comunes entre el Acceso Venoso Umbilical (AVU) y el Acceso Arterial Umbilical (AAU). Así pues, a continuación, se describen los principales usos de esta vía ([Almadén Vázquez et al., 2023](#)):

- **Indicaciones:**
 - Se utiliza en RNs durante sus primeros 7 días de vida.
 - Cuando los pacientes requieren cuidados intensivos por presentar insuficiencia respiratoria y/o trastornos hemodinámicos severos.
 - Cuando haya necesidad de controles analíticos frecuentes, ya sea para realizar gasometrías arteriales de sangre arterial o para analíticas convencionales de sangre venosa.

- **Contraindicaciones:**

- Cuando existan alteraciones umbilicales como la onfalitis, que es la infección umbilical, o el onfalocele, que es la protrusión de vísceras abdominales a través del ombligo.
- Cuando hay peritonitis, que es la inflamación del peritoneo causada por infecciones o irritaciones del mismo.
- Cuando hay presencia de hemorragias importantes.
- Cuando hay enterocolitis necrosante.
- Cuando hay riesgo de compromiso circulatorio en las extremidades inferiores.

Cateterización Arterial Umbilical

La Cateterización Arterial Umbilical (CAU) permite un acceso arterial central, pero como es evidente, no permitirá las mismas funciones que un acceso venoso. En este caso se utiliza principalmente para la monitorización de la presión arterial de forma invasiva y para la obtención de gasometrías arteriales, sobre todo en aquellos casos en los que el RN requiere de ellas con frecuencia ([Almadén Vázquez et al., 2023](#)).

Cateterización Venosa Umbilical

La Cateterización Venosa Umbilical (CVU) permite el acceso venoso central rápido y es el AV de elección en la atención inicial del RN debido a su rápido y fácil acceso ([Torres del Pino et al., 2023](#)). Por ello, también sirve como acceso venoso de emergencia en los RNs en situaciones de Reanimación Cardiopulmonar (RCP), asfixia perinatal o shock hipovolémico. Este acceso venoso, por tanto, a diferencia del acceso arterial, permite la administración de medicación urgente, sangre, fluidoterapia y alimentación parenteral ([Almadén Vázquez et al., 2023](#)).

Por otro lado, tiene otras posibles funciones. Permite la medición de la presión venosa central y sirve en el procedimiento de exanguinotransfusión, que consiste en la extracción de la sangre del RN, para ser reemplazada por la de un donante ([Almadén Vázquez et al., 2023](#)).

Técnica de inserción del Catéter Venoso Umbilical

Antes de realizar la inserción del CVU, es importante monitorizar la frecuencia cardíaca, frecuencia respiratoria y la saturación del RN y tenerlo en posición decúbito supino. El procedimiento se realiza mediante una técnica estéril y actualmente por un PM. Para ello, es necesario medir previamente la longitud de inserción del catéter umbilical. Previo a la inserción, se desinfectará correctamente la zona del muñón del cordón umbilical con solución

de clorhexidina. Tras desinfectar y preparar el área, se corta el cordón umbilical dejando 1-2 cm de longitud, se identifica el vaso adecuado vena o arteria según necesidad y se introduce el catéter, avanzando hasta la posición anatómica correcta. Luego, se fija el catéter con suturas y un apósito estéril, conectándolo a la línea de infusión o monitoreo, garantizando un manejo cuidadoso para prevenir infecciones o complicaciones ([Almadén Vázquez et al., 2023](#)).

Complicaciones del Catéter Venoso Umbilical

El CVU, pese a poder obtener muchos beneficios terapéuticos, se trata de una técnica muy precisa y sujeta a una serie de complicaciones potenciales a las que cabe prestar atención. Por un lado, están las complicaciones propias de la mayoría de los AVs, por lo que son algo más genéricas y, por otro lado, están aquellas más específicas de los catéteres centrales y, en este caso, del CVU. Dicho esto, algunas de las complicaciones genéricas potenciales más frecuentes son las siguientes ([Silva-dos Santos et al., 2024](#)):

- **Flebitis:** Es la inflamación de un vaso sanguíneo debido a un traumatismo en el mismo o por una lesión o irritación causada por un catéter o en el mismo. El área afectada puede presentar enrojecimiento y calor.
- **Infección:** Al introducir un catéter se produce una pequeña lesión que corre el riesgo de ser atacada por microorganismos patógenos que producen una infección en la zona próxima a la inserción. Los signos característicos indicativos son enrojecimiento, hinchazón, picor, dolor o calor, y, en ocasiones, aparece conjuntamente a la flebitis.
- **Trombosis:** La punta del propio catéter, al estar introducida en la vena, puede causar la formación de un coágulo sanguíneo, lo cual puede no solo obstruir el acceso venoso, sino que además puede llegar a causar, en los casos más extremos, una embolia.
- **Extravasación:** Se produce cuando aparecen fugas de líquidos intravenosos vesicantes al exterior de la vena. Esto puede causar daño a los tejidos circundantes y suele cursar con dolor. Algunos fármacos o tratamientos son muy dañinos y, en los casos más graves, llegan a causar necrosis tisular, sepsis graves y pérdida de funcionalidad de la zona o extremidad afectada.
- **Infiltración:** Similar a la extravasación, se produce una fuga de líquidos intravenosos al exterior de la vena, pero que en este caso no son vesicantes, por lo que mayormente suele causar edemas.

Por otro lado, en cuanto a las complicaciones asociadas a los CVUs, los autores hablan de sepsis relacionada con el catéter, la infección del torrente sanguíneo asociada al catéter (CABSI) y la trombosis venosa, que realmente son muy similares a las anteriormente descritas ([Goh et](#)

al., 2021). Sin embargo, como el CVU es un acceso central, es importante considerar el posicionamiento de la punta del catéter, así como el recorrido que sigue (Anexo 1). Algunas de las complicaciones derivadas del mal posicionamiento del catéter son las siguientes:

- **Extravasación o infiltración peritoneal:** El peritoneo está compuesto por la capa parietal, que recubre la pared abdominal, y por la capa visceral, que recubre órganos internos como el hígado, los riñones o los intestinos. De esta forma, las membranas sirven para que los órganos puedan desplazarse cuando haya movimientos y proporciona protección frente a infecciones. Dichos esto, una extravasación o una infiltración peritoneal deposita líquidos intravenosos en el peritoneo, pudiendo causar daños en los órganos abdominales, infección e inflamación del peritoneo (peritonitis) o necrosis tisulares (Sherwani et al., 2016).
- **Complicaciones hepáticas:** Las complicaciones relacionadas con el hígado son muy frecuentes ya que, para llegar al punto deseado desde el punto de inserción umbilical, se debe pasar por el hígado. Con más exactitud, el CVU debe pasar por la vena porta izquierda para introducirse en la vena cava inferior que le conducirá al corazón, pero es en este punto donde existe la posibilidad de que se desvíe hacia la vena porta izquierda o derecha, causando daños hepáticos (Fuentealba T et al., 2014).

Así pues, por un lado, cabe destacar la importancia de realizar la técnica correctamente para evitar el inadecuado posicionamiento del catéter y así evitar las posibles complicaciones abdominales y hepáticas propias de esta técnica. Además, se deberá prestar especial atención a los signos y síntomas que puedan ser indicativos de la aparición de alguna de las complicaciones tanto genéricas como específicas mencionadas.

Estimación de posicionamiento del Catéter Venoso Umbilical

Como se viene diciendo, algunas de las complicaciones potenciales vienen determinadas por la colocación del CVU, por lo que su correcto posicionamiento es esencial. Para la estimación de la distancia que se debe introducir el catéter se puede hacer uso de diferentes fórmulas y métodos, cada uno de los cuales se adaptará mejor en función de las características del RN. Algunas de las diferentes fórmulas de estimación son las siguientes:

- **Método Shukla:** Normalmente se utilizará esta técnica en RNs a término o con ≥ 37 STG y cuyo tamaño promedio entra dentro de los parámetros normales (Guzmán-de la Garza et al., 2020). La fórmula es la siguiente: *Longitud de inserción (cm) = 0.1 ×*

longitud del RN (cm) + 3. Las distancias que disten $\pm 0,5$ cm del punto calculado se considerarán que no se encuentran en la posición ideal.

- **Gráfica de Dunn:** Este método utiliza un modelo gráfico ([Anexo 2](#)) para determinar la longitud del catéter que se debe de introducir en función de la distancia desde los hombros al ombligo del RN, todo ello en centímetros ([Guzmán & Párraga, 2004](#)).

En cualquiera de los casos, previamente a la realización de la técnica, será necesario tener en cuenta las semanas de gestación, así como realizar una medida del peso, tamaño y otras medidas antropométricas del RN. Una vez obtenidos los datos necesarios, se utilizará el método de estimación del posicionamiento más óptimo para el paciente. En el caso de España, el Instituto Nacional de Gestión Sanitaria recomienda el uso de los dos métodos mencionados anteriormente en sus manuales de práctica clínica ([Almadén Vázquez et al., 2023](#)).

Comprobación de posicionamiento del Catéter Venoso Umbilical

Para comprobar el posicionamiento del CVU, tradicionalmente se ha realizado una Radiografía Toracoabdominal (RXT). El mayor inconveniente que presenta es que la comprobación se debe realizar a posteriori, por lo que, si tras la primera RXT se encuentra mal posicionado, deberá recolocarse y volver a comprobarse de nuevo mediante otra RXT, antes de poder hacer uso del acceso venoso. Además, como ya se ha mencionado, las complicaciones derivadas por mal posicionamiento pueden llegar a ser graves, y la mayoría de estas se producen durante los primeros días tras la inserción. Sin embargo, cabe destacar que, muchas veces, la comprobación inmediatamente después de la inserción no ayuda a descartar las complicaciones potenciales ([Xie et al., 2023](#)). La realización de la RXT implica utilización de recursos físicos, económicos y temporales, que se suman a la exposición de los RNs y de los diferentes profesionales a la radiación de rayos X. Por todo esto, existen estudios que cuestionan la eficacia de esta prueba para la comprobación del posicionamiento del CVU.

Por otro lado, desde hace unos años, se utiliza otra técnica que es la inserción del CVU guiada por ecografía en tiempo real, lo que permitirá la modificación de la dirección del catéter en todo momento durante la inserción. A su vez, es una técnica que permite ver la colocación exacta de la punta del catéter una vez finalizada la inserción y permite la comprobación diaria para ver si ha habido desplazamiento de la misma. Es decir, se puede utilizar tanto para la inserción inicial como para las comprobaciones de ubicación posteriores ([Sobczak et al., 2021](#)). Como se ha visto anteriormente, al hablar de ecógrafo se sabe que se trata de una técnica rápida y económica, que resulta inocua tanto para el paciente como para el profesional.

2.2.3. Otros accesos vasculares

En este grupo se engloban aquellos AVs que también tienen sus propias funciones e indicaciones, pero que son difíciles de clasificar como periféricos o centrales. Entre ellos, destacamos los dos siguientes:

- **Fístula arteriovenosa interna (FAVI):** Se trata de la conexión subcutánea de una arteria a una vena adyacente mediante técnica quirúrgica, siendo las localizaciones más frecuentes la braquiocefálica y la Cimino-Brescia. Es utilizada comúnmente por los pacientes que requieren de tratamiento con Hemodiálisis y su duración suele ser permanente ([Barba Velez & Ocharan-Corcuera, 2011](#)).
- **Vía Intraósea (VIO):** Se trata de un AV provisional, con una duración máxima recomendada de 24h. Se coloca en casos de urgencias cuando no se consigue canalizar una vía intravenosa tras 2-3 intentos o si transcurren más de 90 segundos desde el primer intento. Por tanto, su uso estará indicado en aquellos casos en los que, por la gravedad del paciente, no sea posible el acceso de otro tipo. El lugar de inserción varía según la edad o tamaño del paciente, siendo el lugar más habitual la tuberosidad tibial y la cabeza del húmero. Esta técnica es realizada por PEs ([Sevilla Martín, 2020](#)).

2.2.4. El ecógrafo como herramienta para las cateterizaciones vasculares

El ecógrafo es un dispositivo que emite ondas de ultra-alta frecuencia a través de los fluidos y semifluidos, que en nuestro caso se refiere a los compuestos del organismo. Al impactar estas ondas contra los tejidos blandos del cuerpo, el ecógrafo registra el rebote de las mismas y crea así una imagen visual. En la mayoría de los casos, se utilizan las imágenes en tiempo real, por lo que permite ver el movimiento continuamente en el monitor ([Echevarría C, 2001](#)). Sin entrar en mayores especificaciones técnicas, cabe diferenciar entre los compuestos ecogénicos y los no ecogénicos de tal forma que:

- **Compuestos ecogénicos o ecoicos:** son aquellos compuestos o tejidos cuyas estructuras son más densas, como los huesos o el cérvix, por lo que reflejan una gran proporción de ondas de sonido. Estos aparecen en el monitor de color blanco o grisáceo ([Echevarría C, 2001](#)).
- **Compuestos no ecogénicos o anecoicos:** son aquellos compuestos, como los líquidos, que no reflejan las ondas de sonido, por lo que se aprecian de color negro u oscuro en el monitor ([Echevarría C, 2001](#)).

Teniendo en cuenta lo mencionado anteriormente, el ecógrafo es utilizado como una herramienta diagnóstica rápida, accesible y barata, que resulta muy segura e inocua para las personas. Aunque apareció en los años cuarenta, su utilización ha ido en incremento, mayormente en las últimas dos décadas gracias a las mejoras tecnológicas. Sin embargo, aún a día de hoy, existe debate sobre si los ecógrafos se deben utilizar para realizar pruebas diagnósticas complementarias o si debería incluirse de forma sistemática como un componente más de las exploraciones físicas iniciales de los pacientes ([Sánchez Ferrer et al., 2014](#)). Lo que es seguro es que el dispositivo tiene mucho futuro en el ámbito clínico y, a pesar de que históricamente su uso se había limitado a los PMs, los PEs ya hacen un extenso uso del mismo.

Uno de los usos más conocidos del ecógrafo es para los diagnósticos gestacionales, ya que permiten observar las características de los fetos, así como su evolución en el tiempo. Sin embargo, como se explicará en los posteriores apartados, el ecógrafo tiene otras muchas funciones. Entre otras, es utilizado para la cateterización de AVC tipo PICC, así como AVP tipo MidLine ([Sánchez García et al., 2024](#)), pero estas no son sus únicas funciones. A modo de ejemplo, hay unidades de hemodiálisis que hacen uso del mismo para realizar una valoración previa a la inserción de los accesos en las fístulas arteriovenosas. En aquellos pacientes que tienen fístulas difíciles de punzar, que sufren dolor durante la punción o que hayan tenido complicaciones anteriormente, el ecógrafo puede aportar información adicional sobre el acceso. Así, en ocasiones se mejoran los resultados de las canalizaciones y se reducen las complicaciones posteriores. Además, cuando los profesionales son capaces de realizarlo de forma independiente, se aprecian incrementos en la confianza y en la autonomía del personal, que tendrá repercusiones positivas tanto sobre el empoderamiento de los PEs como en la calidad asistencial ofrecida ([Molina Mejías et al., 2017](#)).

Ecografía en el punto de atención

La ecografía en el punto de atención, conocida por su nombre en inglés "*Point Of Care Ultrasound*" o POCUS, hace referencia a la utilización del ecógrafo en la atención al paciente para dar apoyo a diferentes procedimientos realizados por los PEs. Esta práctica se relaciona mayormente con el uso de un ecógrafo portátil que se traslada hasta el punto donde se encuentra el paciente, es decir, no es el paciente el que tiene que desplazarse a un lugar para realizar el procedimiento, sino que es el profesional quien lleva el ecógrafo hasta él.

Así, los PEs pueden hacer uso del ecógrafo de manera rutinaria y con autonomía para apoyarse a la hora de realizar determinadas técnicas o procedimientos, como pueden ser las cateterizaciones vasculares, o como una herramienta diagnóstica complementaria, como

puede ser para evaluar el volumen residual de la vejiga o el volumen residual gástrico para prevenir la aspiración broncopulmonar, entre otros (Santos et al., 2024). Sin embargo, como se viene diciendo, para la interpretación de las imágenes ecográficas, se requiere de formación específica ya que, en el caso de España, la formación del Grado de Enfermería incluye contenido teórico básico sobre el ecógrafo, pero será necesaria formación de posgrado para ampliar conocimientos. Estas formaciones adicionales, si están acreditadas y homologadas, permitirán a los PEGs convertirse en PEPAs.

2.2.5. Cateterizaciones Vasculares Ecoguiadas

Las Cateterizaciones Vasculares Ecoguiadas (CVE) son técnicas de inserción avanzadas que se utilizan mayormente cuando los pacientes tienen AVs deficitarios o cuando se requiere de un AV para un periodo de tratamiento prolongado. Para determinar si los pacientes tienen malos AVs, se puede hacer uso de diferentes escalas. En el caso de los adultos, la Escala EA-DIVA (*Enhanced Adult - Difficult Intravenous Access*) es la más utilizada, ya que considera un amplio número de variables para determinar si el paciente tiene AV deficitario. Sin embargo, en el caso de neonatología y pediatría, se puede hacer uso de la Escala de Riker y Yen, la cual tiene en cuenta la visibilidad y palpabilidad de las venas, el color de la piel del bebé, si es o no prematuro, si se ha ingresado en UCI o no y los meses de edad (Fernández-Fernández, 2019).

Una vez estudiado el capital venoso del paciente, se debe hacer una valoración física de las venas de los mismos y de sus características. En primer lugar, en los pacientes de neonatología y pediatría, se debe realizar una evaluación rápida del capital venoso superficial o "*Rapid Superficial Venous Access*" (RaSuVA), el cual tiene el objetivo de identificar y valorar las venas superficiales adecuadas para la posible inserción del catéter (Anexo 3). Adicionalmente, tanto en pacientes adultos como en pacientes de neonatología y pediatría, se debe hacer la evaluación rápida del capital venoso periférico o "*Rapid Peripheral Venous Access*" (RaPeVA), también conocida como "mapeo" (Anexo 4). Esta evaluación se realiza mediante uso del ecógrafo y tiene como objetivo localizar las principales venas periféricas profundas del brazo, que son la vena cefálica, basílica y braquiales, así como la arteria braquial y el nervio mediano. De esta forma, se intenta visualizar y determinar la posición, el recorrido y el tamaño de todas ellas, para posteriormente seleccionar la más adecuada y elegir el calibre óptimo del catéter (Bernal Pérez et al., 2023).

Por un lado, en cuanto a las cateterizaciones de los dispositivos MidLine, PICC, CEC y PICC-Port, ya mencionados anteriormente, el ecógrafo es una herramienta imprescindible para realizar las técnicas de inserción mediante la técnica de Seldinger, con sus respectivas variaciones. Esta técnica establece unos pasos generales a seguir que, de forma muy resumida, son los siguientes: primero, se desinfecta la zona y se prepara todo el campo estéril; luego se realiza la inserción de la aguja guiándose con el ecógrafo en todo momento; una vez se visualiza la punta de la aguja dentro de la vena, se introduce el fiador metálico; en este momento se aplica analgesia subcutánea; posteriormente se puede realizar una pequeña incisión con un bisturí en el punto de inserción si fuera necesario para introducir el dilatador; tras sacar el dilatador ya se puede introducir el catéter y extraer el fiador; entonces, se fijaría el catéter con la sujeción y el apósito; y, para finalizar, se comprobará de nuevo con el ecógrafo si el catéter se encuentra correctamente insertado en la vena objetivo. Esta técnica puede tener pequeñas variaciones según el calibre del catéter y el tipo de dispositivo, pudiéndose diferenciar entre la Seldinger pura, simplificada, acelerada, modificada o micro-Seldinger. Además, cabe mencionar que el dispositivo PICC-Port sigue la técnica de Seldinger modificada, pero que cuenta con una inserción adicional de un dispositivo reservorio (Bernal Pérez et al., 2023).

Por otro lado, hablando del CVU, la técnica de inserción y comprobación del posicionamiento del mismo, ya ha quedado expuesta en apartados anteriores, mostrando la utilidad del ecógrafo para dicho procedimiento. En este procedimiento, el ecógrafo no se utiliza para la venopunción como tal, sino para la comprobación de la ubicación de la punta del catéter.

Dicho esto, quedan expuestas las múltiples utilidades del ecógrafo, tanto para la venopunción e inserción de los dispositivos, como para la comprobación del posicionamiento del catéter una vez ya insertado.

3. PREGUNTA DE INVESTIGACIÓN Y OBJETIVOS

3.1. PREGUNTA DE INVESTIGACIÓN

¿Presentan beneficios las cateterizaciones vasculares ecoguiadas realizadas por los Profesionales de Enfermería de Práctica Avanzada en Neonatología y Pediatría?

3.2. OBJETIVO PRINCIPAL Y OBJETIVOS SECUNDARIOS

Dicho todo esto, el **objetivo principal** de nuestro estudio será mostrar los beneficios de las Cateterizaciones Vasculares Ecoguiadas realizadas por los Profesionales de Enfermería de Práctica Avanzada de Neonatología y Pediatría.

Además, planteamos otros **objetivos secundarios** que se pueden ver a continuación:

1. Detectar otros usos y utilidades derivados de la formación en ecografía vascular para los Profesionales de Enfermería.
2. Identificar la necesidad de la formación en materia de ecografías para mejorar las capacidades competenciales de los Profesionales de Enfermería.
3. Determinar las implicaciones de la formación y las capacitaciones sobre los propios Profesionales de Enfermería.

4. METODOLOGÍA

El presente estudio es una revisión bibliográfica narrativa en la que se han realizado búsquedas de la literatura científica recogida por diferentes bases de datos de carácter nacional e internacional. El periodo del estudio ha comprendido desde noviembre de 2024 hasta abril de 2025. Cabe mencionar que la estructura de la revisión y del diagrama de flujo, han seguido las recomendaciones de la declaración PRISMA. Así, esta revisión contiene los elementos básicos entre los que se incluyen título, resumen, introducción, metodología, resultados, discusión y, por último, otra información, donde, en este caso, se incluirán las conclusiones. La selección de los artículos también ha seguido estas recomendaciones y se han aplicado las 4 fases correspondientes, que son: identificación, selección, elegibilidad e inclusión (Page et al., 2021). Todas las tablas, gráficos y diagramas han sido de elaboración propia.

Bases de datos utilizadas

Se ha hecho uso de un total de cuatro bases de datos, de las cuales tres de ellas son internacionales y una de ellas es nacional. Por un lado, entre las bases de datos internacionales, contamos con Pubmed, SCOPUS y CINAHL. Por otro lado, se ha utilizado la base de datos nacional de DIALNET, perteneciente a la Universidad de La Rioja.

Terminología utilizada

Para determinar la estrategia de búsqueda y las diferentes ecuaciones de búsqueda, previamente se ha establecido la terminología a utilizar (Tabla 1). Para las bases de datos internacionales de Pubmed, SCOPUS y CINAHL se han utilizado los términos MeSH, obtenidos de la National Library of Medicine (NLM, 2023). Por otro lado, para la base de datos nacional de Dialnet se han utilizado los términos DeCS (BIREME/OPS/OMS, 2024).

Tabla 1. Terminología utilizada en las búsquedas bibliográficas

LENGUAJE NATURAL		DESCRITORES	
Castellano	Inglés	DeCS (nº de registro)	MeSH (Identificador único)
Enfermería	Nursing	Enfermería (29491)	Nursing (D009729)
Enfermería Neonatal	Neonatal Nursing	Enfermería Neonatal (30642)	Neonatal Nursing (D017283)
Enfermería Pediátrica	Pediatric Nursing	Enfermería Pediátrica (10564)	Pediatric Nursing (D010371)
Enfermería de Práctica Avanzada	Advanced Practice Nursing	Enfermería de Práctica Avanzada (53787)	Advanced Practice Nursing (D057179)
Enfermeras Practicantes	Nurse Practitioners	Enfermeras Practicantes (9908)	Nurse Practitioners (D009722)
Neonato	Newborn	Recién Nacido (22226)	Infant, Newborn (D007231)
Pediatría	Pediatrics	Pediatría (10565)	Pediatrics (D010372)
UCI Neonatal	Neonatal ICU	Unidades de Cuidado Intensivo Neonatal (24213)	Intensive Care Units, Neonatal (D007363)
Ecografía	Ultrasound	Ultrasonografía (29304)	Ultrasonography (D014463)
Catéter	Catheter	Catéteres (54279)	Catheters (D057785)
Accesos Vasculares	Vascular Access	Dispositivos de Acceso Vascular (55071)	Vascular Access Devices (D062666)
Venas Umbilicales	Umbilical Veins	Venas Umbilicales (14870)	Umbilical Veins (D014471)

Fuente: Elaboración propia

Operadores booleanos

Con el objetivo de ampliar el número de resultados relevantes para el estudio, así como de ajustar los resultados existentes, se ha hecho uso de los operadores booleanos OR y AND.

Criterios de selección

Para todas las bases de datos utilizadas, y con el objetivo de acotar el resultado de los artículos obtenidos mediante la ecuación de búsqueda, se ha utilizado como criterios de inclusión que los artículos hayan sido publicados en los últimos 5 años y que se encuentren en "Full text". No se ha incluido ningún criterio relacionado con el idioma de los artículos, ya que se considera que los avances tecnológicos son suficientes para realizar traducciones inmediatas de los documentos consultados. Por ello, el idioma no será motivo de exclusión de los artículos. Por

último, los artículos seleccionados, deberán tratar sobre los CVEs en pacientes de Neonatología y de Pediatría. Todos estos criterios mencionados se exponen en la siguiente tabla (Tabla 2).

Tabla 2. Criterios de selección de los documentos

CRITERIOS DE INCLUSIÓN	CRITERIOS DE EXCLUSIÓN
Artículos publicados en los últimos 5 años, en el período 2020-2025.	Artículos publicados antes del año 2020.
Artículos que se encuentren a texto completo o acceso abierto.	Artículos que no se encuentren a texto completo o acceso abierto.
Artículos que traten sobre pacientes de neonatología o de pediatría.	Artículos que no traten sobre pacientes de neonatología o de pediatría.
Artículos que traten sobre accesos vasculares ecoguiados.	Artículos que no traten sobre accesos vasculares ecoguiados.

Fuente: Elaboración propia

Eliminación de artículos duplicados

Al utilizar terminología similar en ambas bases de datos, algunos de los documentos estaban duplicados. Para la detección y el posterior descarte de estos documentos se ha utilizado el recurso web Rayyan (Shanaa, 2021), el cual nos permite agrupar todos los artículos de las búsquedas realizadas en las bases de datos (Ouzzani et al., 2016). Además, este recurso web incluye muchas otras funciones como puede ser la inclusión, la exclusión y/o la eliminación de los artículos de la lista.

5. RESULTADOS

Estrategia de búsqueda en las bases de datos

En la siguiente tabla (Tabla 3) se muestran las diferentes ecuaciones de búsqueda que se han aplicado en las bases de datos anteriormente mencionadas. Además, se muestran el número de registros iniciales, incluidos, los duplicados eliminados y, por último, los seleccionados.

Tabla 3. Ecuaciones de búsqueda utilizadas

BASE DE DATOS	ECUACIÓN DE BÚSQUEDA	REGISTROS TOTALES	REGISTROS INCLUIDOS (antes de eliminar duplicados)	REGISTROS DUPLICADOS ELIMINADOS	REGISTROS INCLUIDOS (tras eliminar duplicados)	REGISTROS SELECCIONADOS
PUBMED	Nurse AND Infant, Newborn AND Vascular Access Devices	n = 32	n = 14	n = 1	n = 13	n = 9
	Advanced Practice Nursing AND Vascular Access Devices	n = 32	n = 17	n = 2	n = 15	
	Advanced Practice Nursing AND Infant, Newborn	n = 275	n = 63	n = 2	n = 61	
	Nurse Practitioner AND Ultrasonography AND Neonatal Intensive Care Unit	n = 4	n = 4	n = 1	n = 3	
	Nurse AND Ultrasound AND Catheter	n = 334	n = 136	n = 18	n = 118	
	Ultrasound AND Umbilical veins AND Catheterization	n = 290	n = 39	n = 3	n = 36	

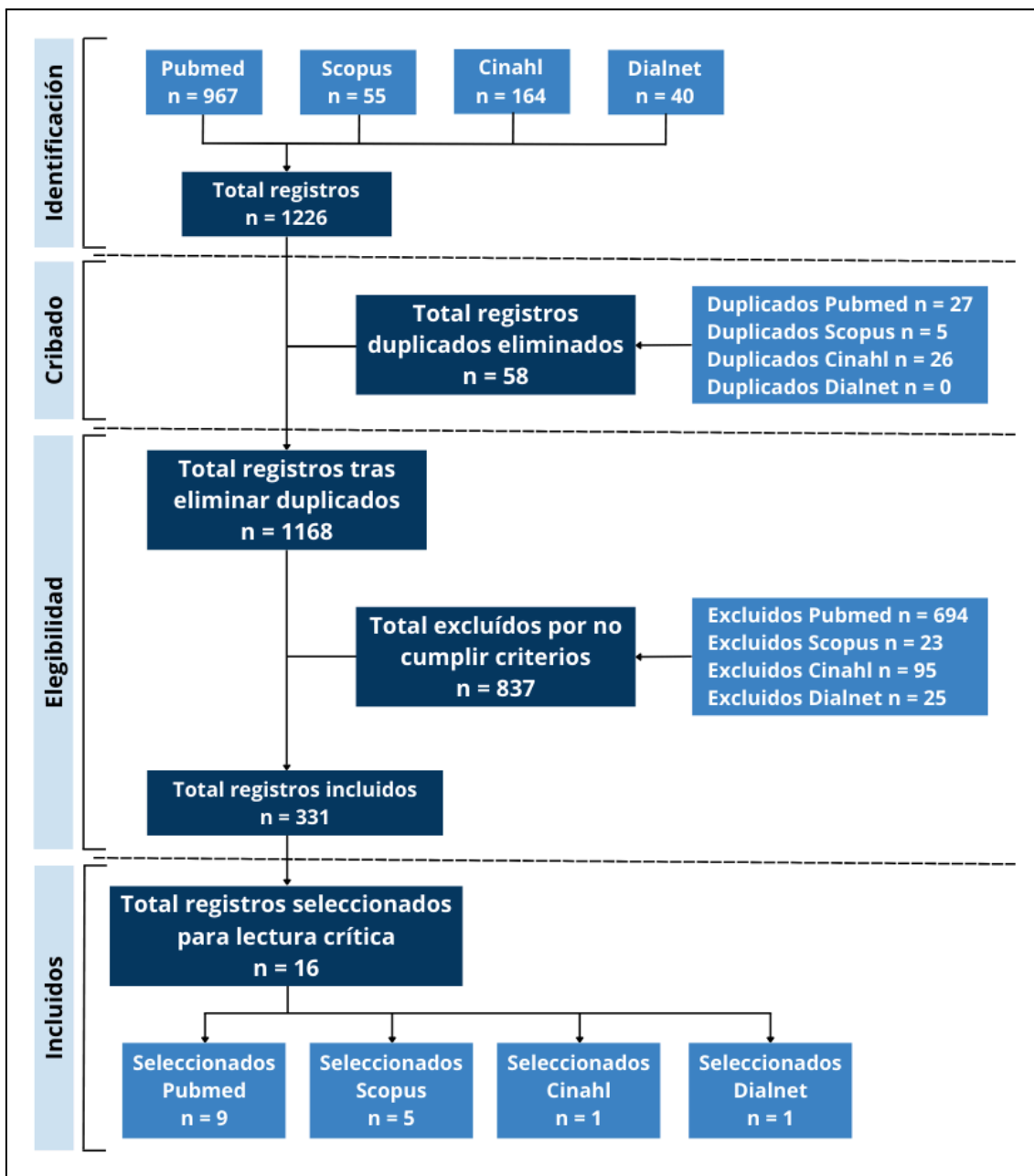
SCOPUS	Nurse AND (Neonatal OR Pediatric) AND Catheterization AND Ultrasound	n = 36	n = 23	n = 2	n = 21	n = 5
	Nurse Practitioner AND Catheterization AND Ultrasound	n = 19	n = 9	n = 3	n = 6	
CINAHL	Nurse AND Ultrasound AND Vascular Access	n = 67	n = 29	n = 15	n = 14	n = 1
	Nurse AND Vascular Access AND (Newborn OR Pediatric)	n = 77	n = 31	n = 9	n = 22	
	(Neonatal OR Pediatric Nursing) AND (Ultrasound OR Sonography OR Sonogram OR Ultrasonography) AND Vascular Access	n = 20	n = 9	n = 2	n = 7	
DIALNET	Enfermeria AND (Neonatologia OR Pediatria) AND Catéter	n = 20	n = 7	n = 0	n = 7	n = 1
	Enfermería De Práctica Avanzada AND (Neonatologia OR Pediatria)	n = 13	n = 5	n = 0	n = 5	
	Nurse AND (Neonatal OR Pediatric) AND Vascular Access	n = 7	n = 3	n = 0	n = 3	
TOTALES		n = 1226	n = 389	n = 58	n = 331	n = 16

Fuente: Elaboración propia

Diagrama de flujo

Mediante los datos expuestos en la tabla anterior (Tabla 3), se ha elaborado el diagrama de flujo (Gráfico 1) en el que se muestra gráficamente el proceso que se ha seguido para la selección de los registros finalmente utilizados.

Gráfico 1. Diagrama de flujo

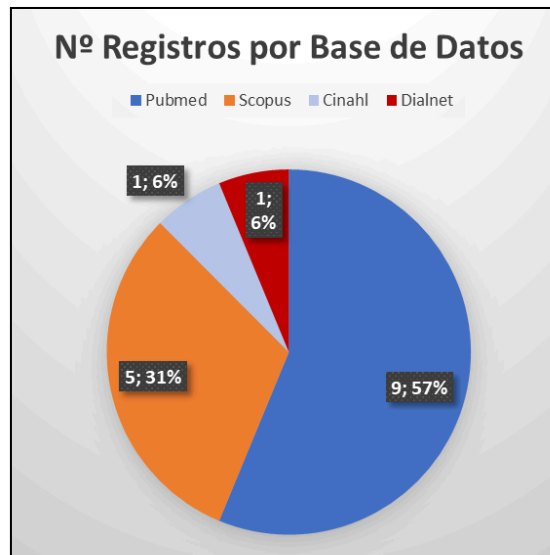


Fuente: Elaboración propia

Gráficas descriptivas de registros seleccionados

Por un lado, en cuanto a las bases de datos de pertenencia, se han utilizado un total de 16 registros, de los cuales 9 pertenecen a Pubmed, 5 pertenecen a Scopus, 1 de ellos han sido obtenidos de Dialnet y tan solo 1 ha sido obtenido de la base de datos de Cinahl ([Gráfico 2](#)).

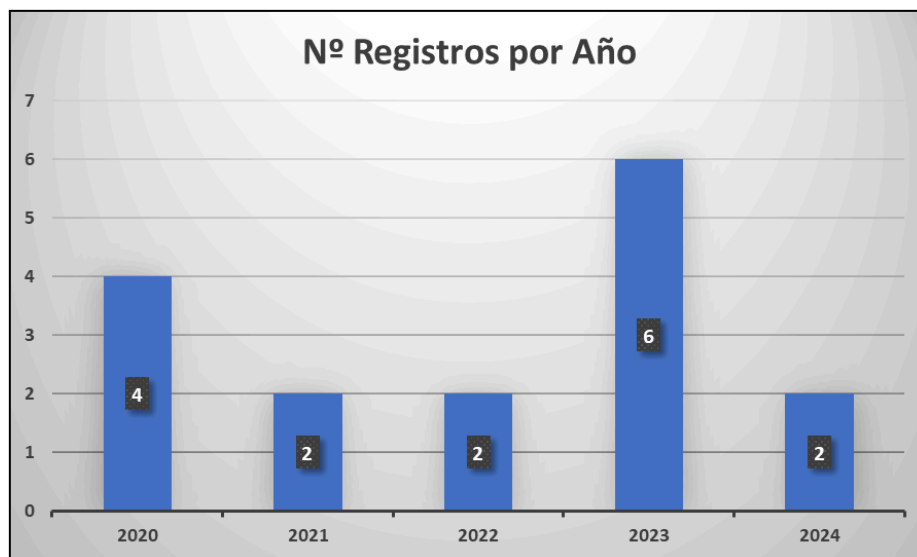Gráfico 2. Número de registros por base de datos



Fuente: Elaboración propia

Por otro lado, se ha creado un diagrama de barras para mostrar el número de registros que se han utilizado según su año de publicación ([Gráfico 3](#)). Como es de esperar, todos ellos han sido publicados en los últimos 5 años, ya que se estipuló como un criterio de inclusión de la revisión.

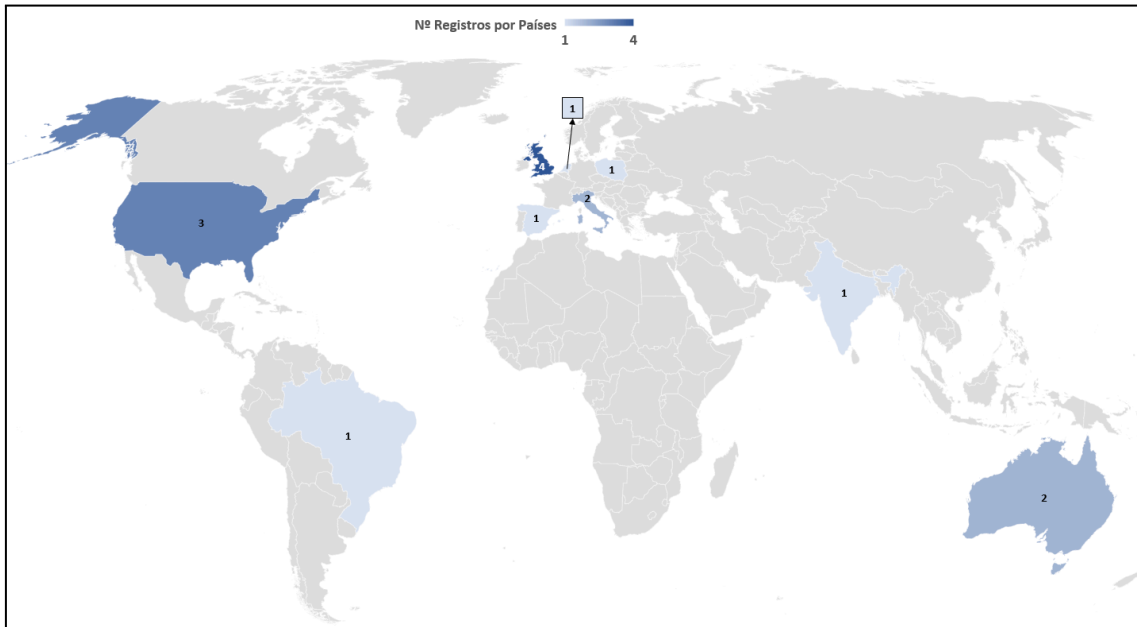
Gráfico 3. Número de registros por año



Fuente: Elaboración propia

Por último, se ha creado un mapa para poder apreciar visualmente el número de registros utilizados en función del país de publicación (Gráfico 4). La distribución de las ubicaciones de los registros es muy variada y se han utilizado archivos publicados en todas partes del mundo.

Gráfico 4. Número de registros por países



Fuente: Elaboración propia

Descripción de los documentos seleccionados

A continuación, se muestran una serie de tablas en las que se describen los registros seleccionados, mostrándose sus respectivos datos bibliográficos, títulos, objetivos, metodologías, poblaciones, resultados y conclusiones. Cada tabla engloba una temática que contiene una serie de registros, derivados todos ellos de las búsquedas realizadas en las bases de datos. Aunque algunos registros solapan algunos temas, se ha considerado que esta es la distribución más adecuada en base al tema predominante de cada uno de ellos.

De esta forma, la [Tabla 4](#) contiene 6 registros relacionados con las Cateterizaciones Vasculares Ecoguiadas, la [Tabla 5](#) contiene 3 registros relacionados con la Formación en Ecografía en Enfermería, la [Tabla 6](#) contiene 4 registros relacionados con los Profesionales de Enfermería de Práctica Avanzada y Equipos Especializados en Accesos Vasculares y la [Tabla 7](#) contiene 3 registros relacionados con la Cateterización Venosa Umbilical Ecoguiada.

Tabla 4. Cateterizaciones Vasculares Ecoguiadas

DATOS BIBLIOGRÁFICOS	TÍTULO	OBJETIVO	METODOLOGIA Y POBLACIÓN	RESULTADOS Y CONCLUSIONES
<p>(Bueno RJ, Díaz E, Thomas R, Wathen B, Carpenter TC, 2023)</p> <p>Estados Unidos</p> <p>DOI: 10.1177</p> <p>Revista: The Journal of Vascular Access</p>	<p><i>Ultrasound assessment of peripheral intravenous catheters by nurses in the pediatric intensive care unit.</i></p>	<p>Valorar la viabilidad de la evaluación ecográfica de los CVPs realizada por enfermeras de la unidad de cuidados intensivos pediátricos.</p>	<p>Estudio de cohorte observacional prospectivo.</p> <p>Población: 8 enfermeras realizaron la evaluación ecográfica en 131 CVPs de 85 pacientes pediátricos.</p>	<p>Resultados: Las enfermeras tenían mayor confianza en sus decisiones al hacer la evaluación ecográfica, ya que les permitía acertar más en sus diagnósticos sobre posibles fallos del CVP y la duración del CVP.</p> <p>Conclusiones: Las enfermeras pueden realizar evaluaciones ecográficas de los CVPs con gran acierto, lo que les aporta confianza.</p>
<p>(Lam C et al., 2023)</p> <p>Estados Unidos</p> <p>DOI: 10.1002</p> <p>Revista: Australasian Journal of Ultrasound in Medicine</p>	<p><i>A survey of paediatric difficult peripheral intravenous access in the emergency department and use of point-of-care ultrasound.</i></p>	<p>Estudiar cómo los profesionales de urgencias identifican pacientes pediátricos con DIVA que puedan requerir el uso de POCUS.</p>	<p>Estudio de corte transversal observacional descriptivo.</p> <p>Población: El personal entrevistado fue todo el personal de urgencias del Hospital Universitario de Gold Coast que participen y/o realicen inserción de CVPs ecoguiados.</p>	<p>Conclusiones: Los resultados de la encuesta sugieren que la mayoría de los PMs de urgencias no conocen las escalas validadas para identificar pacientes con DIVA. Los profesionales se guiaban más por sus valoraciones predictoras individuales. Además se sugiere que en muy pocos casos se utilizaba el POCUS para la identificación de pacientes pediátricos con DIVA.</p>
<p>(Pacheco Pereira H, et al., 2023).</p> <p>Brasil</p> <p>DOI: 10.1590</p> <p>Revista: Revista da Escola de Enfermagem da USP</p>	<p><i>Implementation of modified Seldinger technology for percutaneous catheterization in critically ill newborns.</i></p>	<p>Describir cómo se aplica la técnica de Seldinger Modificada en el cateterismo percutáneo de RNs con patologías graves.</p>	<p>Experimento cuasi experimental antes y después</p> <p>Población: Participaron 7 enfermeras neonatologas de cuidados intensivos.</p>	<p>Resultados: La implementación de esta técnica mejoró la inserción y mantenimiento en RNs críticos tras una capacitación.</p> <p>Conclusión: Es viable la implementación de esta técnica en las Unidades Neonatales, pero requiere de capacitación continua para optimizar su aplicación y garantizar la seguridad del paciente.</p>

<p>(Pittiruti M, Annetta MG, D'andrea V, 2023)</p> <p>Italia</p> <p>DOI: 10.1007</p> <p>Revista: European Journal of Pediatrics</p>	<p><i>Point of care ultrasound for vascular access in neonates and children.</i></p>	<p>Describir diferentes utilidades de la ecografía en la práctica diaria de los profesionales.</p>	<p>Revisión bibliográfica narrativa descriptiva.</p>	<p>Conclusiones: La ecografía es el método de elección para el estudio de las venas y la inserción de catéteres vasculares en RNs y niños, asegurando mayor precisión y detección precoz de complicaciones. Se recomienda para AVPs, especialmente en pacientes con DIVA. Los métodos radiológicos como la fluoroscopia y la RXT están entrando en desuso.</p>
<p>(Dunstan L et al., 2024)</p> <p>Australia</p> <p>DOI: 10.1111</p> <p>Revista: Emergency Medicine Australasia</p>	<p><i>Factors associated with difficult intravenous access in the paediatric emergency department: A prospective cohort study.</i></p>	<p>Identificar factores asociados con pacientes con DIVA en el servicio de urgencias pediátricas. así como analizar los procedimientos y métodos utilizados.</p>	<p>Estudio de cohorte observacional prospectivo de 28 días de duración.</p> <p>Población: Se reclutaron 134 participantes pediátricos con una edad media de 5,7 años.</p>	<p>Resultados: Un elevado porcentaje de los pacientes pediátricos son considerados como DIVA según los factores situacionales, lo que dificulta las inserciones de CVPs.</p> <p>Conclusión: Se deberían desarrollar más directrices para guiar las cateterizaciones vasculares de los pacientes DIVA, para reducir el dolor y mejorar las tasas de éxito.</p>
<p>(Tian Y, Zhong Z, Dougarem D, Sun L, 2024)</p> <p>Países Bajos</p> <p>DOI: 10.1016</p> <p>Revista: Heliyon</p>	<p><i>The ultrasound-guided versus standard technique for peripheral intravenous catheter placement by nurses: A systematic review and meta-analysis.</i></p>	<p>Evaluar integralmente la eficacia de los AVPs ecoguiados realizados por PEs en su práctica diaria.</p>	<p>Revisión sistemática y metaanálisis. Se analizaron 23 estudios que comparan la inserción de CVPs guiados por ecografía frente al método tradicional.</p>	<p>Resultados: Las cateterizaciones ecoguiadas tuvieron mayores tasas de éxito en el primer intento, con menos redireccionamientos y en menor tiempo. En el análisis de los subgrupos, los pacientes pediátricos se vieron aún más beneficiados al utilizar esta técnica, mayormente en cuanto al tiempo empleado.</p> <p>Conclusión: Las cateterizaciones ecoguiadas realizadas por enfermeras son una alternativa más segura, rápida y eficaz.</p>

Tabla 5. Formación en Ecografía en Enfermería

DATOS BIBLIOGRÁFICOS	TÍTULO	OBJETIVO	METODOLOGIA Y POBLACIÓN	RESULTADOS Y CONCLUSIONES
(M. Kaganovskaya, L. Wuerz, 2021) Reino Unido DOI: 10.12968 Revista: British Journal of Nursing	<i>Development of an educational program using ultrasonography in vascular access for nurse practitioner students.</i>	Evaluar el conocimiento de los estudiantes de enfermería sobre el acceso vascular ecoguiado tras un curso educativo y de simulación.	Estudio cuantitativo con un diseño pretest-postest. Población: 29 estudiantes de enfermería de una escuela de enfermería de Nueva York.	Resultados: Hay un aumento estadísticamente significativo en la comprensión del acceso vascular ecoguiado tras los cursos. Conclusión: Se necesitan formaciones teóricas y prácticas para mejorar los conocimientos sobre las CVEs.
(Bhargava V, Su E, Haileselassie B, Davis D, Steffen KM, 2022) Reino Unido DOI: 10.1038 Revista: Pediatric Research	<i>Ultrasound education improves safety for peripheral intravenous catheter insertion in critically ill children.</i>	Evaluar el éxito y la longevidad de la colocación de un CVP por parte de enfermeras tras un programa de CVE.	Estudio prospectivo pre-post intervención sobre la mejora de calidad. Población: Participaron 15 enfermeras de la UCI pediátrica que realizaron un total de 150 cateterizaciones por métodos tradicionales y 143 cateterizaciones ecoguiadas.	Resultados: El grupo post-intervención presentó mayor tasa de éxito en la primera punción, así como mayor éxito en los siguientes intentos. Además, los CVP ecoguiados tuvieron una longevidad útil mayor. Conclusiones: La implementación exitosa de un plan de estudios estandarizado para la colocación CVPs ecoguiados para enfermeras de la UCI pediátrica mejora la primera punción, el éxito general y la longevidad de la colocación del catéter PIV.
(Piedra R, Walker RM, Marsh N, Ullman AJ, 2023) Australia DOI: 10.1016 Revista: Australasian Emergency Care	<i>Educational programs for implementing ultrasound guided peripheral intravenous catheter insertion in emergency departments: A systematic integrative literature review.</i>	Evaluar y comparar la literatura sobre los métodos educativos en el ámbito de las urgencias utilizados para apoyar la inserción de CVPs ecoguiados, así como la eficacia de estos.	Revisión sistemática integradora utilizando el enfoque de cinco etapas de Whittemore y Knafl.	Conclusiones: Los métodos educativos que se utilizan para capacitar a los profesionales de urgencias en las inserciones de CVPs ecoguiados son exitosos, consiguiendo AVs de forma más eficaz y segura. Sin embargo, se deberían estandarizar los programas educativos en materia de ecografías y que hubiera más equipos ecográficos en los servicios de urgencias para garantizar prácticas más consistentes.

Tabla 6. Profesionales de Enfermería de Práctica Avanzada y Equipos Especializados en Accesos Vasculares

DATOS BIBLIOGRÁFICOS	TÍTULO	OBJETIVO	METODOLOGIA Y POBLACIÓN	RESULTADOS Y CONCLUSIONES
(Álvarez Sobrino, Á, 2020) España Enlace: Dialnet Revista: Conocimiento Enfermero	<i>Enfermería de práctica avanzada a nivel internacional, una aproximación a esta figura en pediatría.</i>	Determinar las características y grado de desarrollo de la enfermera de práctica avanzada en el ámbito de los cuidados complejos neonatales y pediátricos.	Revisión bibliográfica narrativa.	Resultados: La figura de NNP es la más reconocida a nivel mundial y presenta muchas similitudes con la figura de EEP, que es la figura con acreditación propia que existe en España. Conclusión: Las competencias que se enumeran y explican en el marco teórico de la especialidad (EEP) están en íntima consonancia con las competencias de la práctica avanzada (PEPA). La diferencia más relevante que se encuentra es las diferencias en las temporalidades de estas figuras.
(Levit O, Shabanova V, Bizzarro M, 2020) Reino Unido DOI: 10.1080 Revista: The Journal of Maternal-Fetal & Neonatal Medicine	<i>Impact of a dedicated nursing team on central line-related complications in neonatal intensive care unit.</i>	Evaluar el impacto de un equipo de enfermería dedicado al éxito de la inserción de PICCs y las complicaciones relacionadas con el catéter.	Estudio de cohorte observacional prospectivo con análisis pre/post intervención. Población: 5 enfermeras fueron formadas para realizar el procedimiento. Hubo 325 lactantes pre-intervención y 406 lactantes post-intervención.	Resultados: Se incrementó significativamente la tasa de éxito en el primer intento y se redujeron el número de pinchazos totales tras realizar la intervención. Además, se redujeron todas las complicaciones relacionadas con el catéter tras la intervención, sobre todo con respecto a la flebitis. Conclusión: La implementación de un equipo de enfermería dedicado a la inserción de PICCs y al mantenimiento del catéter, puede mejorar significativamente las tasas de éxito en la inserción y reducir las complicaciones.
(Ricou Ríos L et al., 2020) Reino Unido DOI: 10.1186	<i>Implementation of a vascular access specialist team in a tertiary hospital: a cost-benefit analysis.</i>	Evaluar y comparar el coste-beneficio de implementar cateterizaciones periféricas	Estudio de análisis coste-beneficio. Población: Se utilizó a 2 enfermeras para la realización del estudio.	Resultados: El uso de catéteres ecoguiados reduce significativamente los costes, sobre todo al disminuir el tiempo de ingreso debido a un menor riesgo de flebitis. Sustituir tres CVPs por un MidLine ecoguiado genera el mayor ahorro.

Revista: Cost Effectiveness and Resource Allocation		ecoguiadas con las prácticas actuales por parte de un equipo de enfermería especializado.		La baja incidencia de la bacteriemia limita su impacto en el análisis económico. Conclusión: La implementación de un Equipo Vascular especializado en MidLines y PICCs es rentable a nivel económico.
(Latos M, Zawadka M, Kosson D, 2023) Polonia DOI: 10.2478 Revista: Pielęgniarstwo XXI wieku	<i>Maximum safety and minimum risk: midline access gained by a nurse-led Vascular Access and Infusion Team.</i>	Realizar un análisis de las cateterizaciones ecoguiadas realizadas por el Equipo de Accesos Vasculares utilizando la técnica de Seldinger.	Estudio observacional retrospectivo. Población: 82 procedimientos de canulación, analizando los pacientes a los que se les insertó un MidLine mediante la técnica Seldinger y guía ecográfica.	Resultados Se obtuvo un elevado porcentaje de éxito en las inserciones de catéteres MidLine. La gran mayoría de las intervenciones las realizaron PEs. Conclusiones: La implementación de los MidLine es efectiva incluso en pacientes con DIVA, pero mantenerlos durante todo el tratamiento es un desafío debido al riesgo de complicaciones, lo que requiere cuidados rigurosos y seguimiento continuo.

Tabla 7. Cateterización Venosa Umbilical Ecoguiada

DATOS BIBLIOGRÁFICOS	TÍTULO	OBJETIVO	METODOLOGIA Y POBLACIÓN	RESULTADOS Y CONCLUSIONES
(Mele R, Panesar LE, Heyden M, Sridhar S, Brandon D, 2020) Estados Unidos DOI: 10.1097 Revista: Advances in Neonatal Care Readers	<i>Neonatal Nurse Practitioner Use of Ultrasonography to Verify Umbilical Venous Catheter Placement in the Neonatal Intensive Care Unit.</i>	Evaluar si las NNP pueden usar ecografía para verificar la posición de CVU comparando sus interpretaciones con las de cardiólogos pediátricos y radiólogos.	Estudio prospectivo de viabilidad. Población: 30 RNs que requirieron de CVU.	Resultados: Se observó una gran concordancia entre las interpretaciones de las NNP y los cardiólogos pediátricos, al igual que entre los radiólogos y los cardiólogos pediátricos, a la hora de verificar la posición del CVU. Conclusión: Es factible entrenar a las NNP para que realicen e interpreten imágenes ecográficas para determinar la posición adecuada de los CVU. Reduciendo de esta manera la exposición a radiación en los RNs.
(Rubortone SA, Costa S, Perri A, D'Andrea V, Vento G, Barone G, 2021)	<i>Real-time ultrasound for tip location of umbilical venous</i>	Evaluar la eficacia de un programa de formación en el uso	Estudio pre y post intervención. Población: 54 RN que	Resultados: Después de la formación en ecografía en tiempo real, aumentó su uso para la localización de la punta del catéter y mejoró

<p>Italia</p> <p>DOI: 10.1186</p> <p>Revista: Italian Journal of Pediatrics</p>	<p><i>catheter in neonates: a pre/post intervention study.</i></p>	<p>de ecografía en tiempo real para la colocación de CVU en RN.</p>	<p>necesitaron la inserción de CVU.</p>	<p>la correcta colocación del catéter.</p> <p>Conclusión: La ecografía en tiempo real facilita una colocación más precisa del catéter, reduce manipulaciones innecesarias y disminuye la necesidad de radiografías.</p>
<p>(Kaur A, Manerkar S, Patra S, Kalamdani P, Kalathingal T, Mondkar J, 2022)</p> <p>India</p> <p>DOI: 10.1007</p> <p>Revista: Indian Journal of Pediatrics</p>	<p><i>Ultrasound-Guided Umbilical Venous Catheter Insertion to Reduce Rate of Catheter Tip Malposition in Neonates: A Randomized, Controlled Trial.</i></p>	<p>Evaluar si la ecografía en tiempo real reduce la malposición del CVU frente al método tradicional.</p>	<p>Ensayo clínico aleatorizado y controlado.</p> <p>Población: 53 RN que requerían la inserción de un CVU. En 27 se utilizó el método tradicional, mientras que en los 26 restantes, se realizó bajo guía ecográfica en tiempo real.</p>	<p>Resultados: La inserción de CVU ecoguiado redujo significativamente la malposición de la punta del catéter en comparación con el método estándar. Además, disminuyó el número de manipulaciones necesarias, el tiempo del procedimiento y la exposición a radiografías.</p> <p>Conclusión: Con una formación adecuada, esta técnica podría incorporarse en la práctica clínica habitual.</p>

Fuente: Elaboración propia

6. DISCUSIÓN

Tras analizar los 16 artículos seleccionados se ha podido apreciar una tendencia creciente en el uso del ecógrafo por parte de los PEs en diferentes ámbitos, siendo las cateterizaciones vasculares un conjunto de técnicas que se han visto muy beneficiadas por dicha tendencia. No obstante, en la bibliografía consultada han aparecido diversas áreas temáticas cuyo relevancia requiere de análisis en profundidad.

Beneficios de las cateterizaciones vasculares ecoguiadas en el punto de atención

Cuando hablamos de cateterizaciones, el primer aspecto a contemplar son las características del paciente, ya que, en base a estas, se utilizará una técnica o un dispositivo diferente. Teniendo esto en cuenta, son muchos los artículos que hacen mención a los pacientes DIVA, pero cuya identificación no siempre es igual. En el artículo de Lam et al. (2023), se menciona que muchos de los profesionales no utilizan escalas validadas para la identificación de pacientes DIVA y que siguen más bien la técnica Gestalt, que se basa en la experiencia del profesional. Sin embargo, los pacientes DIVA pueden verse beneficiados del uso de técnicas avanzadas, como el uso del ecógrafo, a la hora de recibir un catéter. Por tanto, se sugiere que, aunque el utilizar escalas validadas requiera de mayor tiempo de utilización, pueden ser útiles para escalar a métodos más complejos de cateterización de forma precoz y evitar así múltiples pinchazos en los pacientes (Lam et al., 2023). En el caso de los pacientes de neonatología y de pediatría, también existen escalas adaptadas y, aunque este tipo de pacientes no son pacientes DIVA per se, sus características ya hacen que puedan llegar a ser un desafío para los profesionales. Dicho esto, determinar qué pacientes pueden requerir de técnicas avanzadas de cateterización sería el primer paso para decidir hacer uso del ecógrafo, el cual presenta múltiples beneficios que serán expuestos a continuación.

En primer lugar, existen muchos artículos que evalúan las tasas de éxito de las inserciones ecoguiadas, comparándolas con los métodos convencionales. En la publicación de Tian et al. (2024), se realiza un meta-análisis en el que los resultados muestran mayores tasas de éxito en el primer intento cuando se utiliza el ecógrafo, además de emplear menos tiempo para la realización de la técnica. Además realiza un análisis por subgrupos de edades y por servicios y se observa que los más beneficiados por el uso ecográfico son los niños y en los servicios de urgencias (Tian et al., 2024). En el caso de la publicación de Bhargava et al. (2022), que evalúa las tasas de éxito en el primer intento de las cateterizaciones de PIVCs, se aprecia que cuando se utilizan los métodos tradicionales solo se inserta en el primer intento en el 47.3% de los casos, mientras que el porcentaje asciende al 85.9% cuando se inserta con guía ecográfica. En

el subgrupo de los lactantes, también se apreció un incremento del éxito en la cateterización del 37% al 76.5% cuando se comparaban ambos métodos (Bhargava et al., 2022). Esto se extrapola a las mayores tasas de éxito en las cateterizaciones de otros dispositivos ecoguiados como en los MidLines o los PICCs, en los que, en la mayoría de los casos, el porcentaje de éxito es elevado (Latos et al., 2023; Pereira et al., 2023).

La tasa de éxito es un factor muy importante a tener en cuenta, ya que las punciones causan dolor a los pacientes, independientemente de sus edades, por lo que una mayor tasa de éxito en el primer intento se traducirá en menor sufrimiento para el usuario. Por tanto, conviene identificar precozmente a los pacientes DIVA y sería recomendable hacer uso del ecógrafo para minimizar el número de venopunciones y el dolor de los pacientes, traduciéndose en mayor conformidad, bienestar y satisfacción por parte de los mismos (Dunstan et al., 2024).

En segundo lugar, hay otra serie de beneficios que se han podido detectar en los registros seleccionados. Por un lado, en todos aquellos accesos centrales, ya sean de inserción periférica o de inserción de venas centrales, requieren de la confirmación de que la punta del catéter está ubicada en el lugar adecuado, por lo que se necesita confirmación radiológica o mediante ecografía. En la publicación de Pittiruti et al. (2024), se llega a la conclusión de que, tras analizar la literatura, la comprobación por radiografía ya no es necesaria tras la inserción, ya que mediante la ecografía en tiempo real se puede identificar la punta del catéter de forma más rápida, más precisa, más segura, más económica y sin propiciar radiación innecesaria a profesionales y pacientes (Pittiruti et al., 2024). Por otro lado, en cuanto a las complicaciones asociadas a los catéteres, diferentes estudios evidencian que los catéteres tipo MidLine están asociados a menor número de complicaciones, como puede ser la flebitis, extravasaciones, infiltraciones, trombosis y oclusiones. Además, debido a sus ubicaciones más frecuentes, en la cara anterior de los brazos, los pacientes prefieren estos catéteres por su propia comodidad, lo que también reduce el número de extracciones accidentales (Ricou et al., 2023). Adicionalmente, también se ha podido observar que, si existe un equipo especializado de enfermería que se encargue de los catéteres vasculares ecoguiados, en este caso de los PICCs, disminuyen significativamente las tasas de complicaciones, pasando de 12.8 a 5.5 por cada 1000 días de uso del acceso vascular. La complicación que más reduce su incidencia sería la flebitis, que pasa de 4.9 a 0.5 por cada 1000 días de uso, evidenciándose así, que la inserción y el mantenimiento de los catéteres ecoguiados puede verse beneficiado con la presencia de un equipo especializado (Levit et al., 2020). Por último, si se realiza un incremento efectivo del número de catéteres tipo PIVC, tipo MidLine, tipo CEC y tipo PICC guiados por ecografía y

realizados por PEs, se puede reducir el número de catéteres centrales tipo CICC y tipo FICC, que realizan PMs ([Kaganovskaya & Wuerz, 2021](#)).

En último lugar, no hay que olvidar el aspecto económico de las CVEs. Se realizó un estudio en el que se determinó que una bacteriemia causada por un CVP tenía un coste aproximado de 18.078€ en materia de estancia hospitalaria. En Cataluña, esto supuso un coste medio de 22 millones de euros al año en el periodo 2008-2013, que se redujo a 12 millones de euros en el año 2015 para los hospitales catalanes. Dicho esto, si se reducen las complicaciones asociadas a los catéteres, se podría predecir una bajada de los costes hospitalarios evitables. Por otro lado, en este mismo análisis que realizan Ricou et al. (2023), se comparan los costes de insertar un catéter periférico estándar con un catéter tipo PICC o MidLine, llegando a la conclusión de que tres CVPs tienen el mismo coste que un solo MidLine o PICCs. Por tanto, en aquellos casos en los que la estancia hospitalaria se prevea mayor, probablemente vaya asociada con múltiples inserciones de CVPs, en cuyos casos, una sola inserción de un dispositivo ecoguiado que pueda tener mayor longevidad potencial, ahorrará costes a los centros a largo plazo ([Pittiruti et al., 2024](#); [Ricou et al., 2023](#)).

Otras aplicaciones de la ecografía vascular

Por un lado, cuando hablamos de accesos vasculares, no debemos de pasar por alto que previo a las cateterizaciones, conviene realizar un examen vascular. Para ello, en las inserciones de CVPs y MidLines se puede realizar el método RaSuVA o "*Rapid Superficial Venous Access*" y el método RaPeVA "*Rapid Peripheral Venous Access*" tal y como fue explicado en el marco conceptual. Sin embargo, para las cateterizaciones centrales también se puede hacer uso de un examen previo, pudiendo aplicar el método RaCeVA o "*Rapid Central Vein Assessment*" y el método RaFeVA "*Rapid Femoral Vein Assessment*", para las cateterizaciones de PICCs también se puede hacer uso del método RaPeVA "*Rapid Peripheral Venous Access*". En su publicación, Pittiruti et al. (2024) llega a la conclusión de que es obligatorio utilizar el ecógrafo para las cateterizaciones de FICCs, CICCs y PICCs en neonatos y niños. Además, la inserción de dispositivos periféricos, ya sean venosos o arteriales, también deben colocarse de forma ecoguiada en niños, sobre todo en los DIVA. En cuanto a los dispositivos tipo CEC utilizados en neonatología, menciona que no es necesario usar el ecógrafo, pero eso no quiere decir que no se pueda beneficiar de ello ([Pittiruti et al., 2024](#)).

Por otro lado, una vez ya tenemos los catéteres insertados, también se puede realizar una evaluación ecográfica del estado del catéter. En el estudio de Good et al. (2023) se formó a PEs en ecografía vascular y se estudió la longevidad de los PIVCs tras ser evaluados por estos

profesionales. Se descubrió que cuando se decidió mantener el catéter tras la evaluación ecográfica (EE), estos tuvieron una supervivencia media de 50 horas. Se comparó con la supervivencia media de mantener el catéter tras una evaluación tradicional (ET), la cual fue de 34 horas. Se aprecian así evidencias de que la EE de los catéteres garantiza una longevidad mayor de los catéteres, exponiendo así otro beneficio del uso de la ecografía (Good et al., 2023).

Por último, los conocimientos en materia de ecografía también se pueden extrapolar a las cateterizaciones umbilicales y aunque no se beneficien estrictamente en el momento de la inserción, si se benefician de la comprobación previa y la comprobación posterior. Dicho esto, y conociendo que las complicaciones por el mal posicionamiento del CVU pueden llegar a ser graves, algunos autores ya destacan la utilización de la ecografía para ubicar la punta del catéter como el estándar de oro, ya que permite la detección precisa y en tiempo real de la misma. De esta forma, se pueden reducir las complicaciones hepáticas por desviación de la punta hacia las venas portales y también se puede apreciar la punta en la ubicación correcta en el interior del corazón (Rubortone et al., 2021). El hecho de poder ubicar el catéter en todo momento, permite que no se deban realizar RXTs de comprobación, reduciendo la exposición a radiación de los pacientes y los profesionales. El ecógrafo puede usarse tanto en el momento de la cateterización como para las comprobaciones de los días posteriores, reduciendo aún más el uso de RXTs (Kaur et al., 2022; Mele et al., 2020). La rapidez, confiabilidad, inocuidad y rentabilidad del ecógrafo permiten que se use el dispositivo a pie de cama (POCUS), convirtiéndolo en una herramienta cada vez más recomendada y que ya está reemplazando el uso de la RXT.

En relación a las CVUs, Mele et al. (2020) exponen un estudio realizado en EEUU en el que se compararon los diagnósticos sobre la ubicación de la punta del catéter realizados por los PMS especializados en Cardiología Pediátrica y un grupo de PEPAs de Neonatología que habían recibido formación específica en materia de ecografía toracoabdominal. Se encontró que las interpretaciones entre estos dos grupos de profesionales tenían una concordancia del 86%, es decir, que en la mayoría de los casos llegaban al mismo diagnóstico. Defienden que, si se aumenta el uso de la ecografía en las UCINs por parte de los PEPAs de Neonatología, se puede determinar la posición satisfactoria del CVU reduciendo el riesgo de complicaciones potenciales y disminuyendo el uso de radiación prescindible (Mele et al., 2020).

Formación de enfermería en cateterizaciones vasculares ecoguiadas y uso del ecógrafo

Ya se han podido apreciar muchos de los beneficios que aporta la utilización de la ecografía, sin embargo, se requiere de ciertos conocimientos teórico-prácticos para poder adquirir las competencias necesarias. Se habla de que la curva de aprendizaje para las CVEs es muy pronunciada, pero una vez se dominan las técnicas, la ecografía mejora la colocación de dispositivos vasculares. Por tanto, para poder llegar a dominar esta herramienta, se requiere de formación amplia, específica, reglada y estructurada. Según el estudio realizado por Kaganovskaya et al. (2021), se pudo ver como las competencias y las habilidades de los estudiantes de enfermería mejoraron tras la implementación de un curso y una simulación en materia de ecografía (Kaganovskaya et al., 2021). También se pudieron apreciar considerables mejoras competenciales tras impartir cursos formativos a PEs en activo (Bhargava et al., 2022; Pereira et al., 2023; Stone et al., 2023), lo que nos hace reflexionar sobre la importancia de que las instituciones ofrezcan formaciones regladas que mejoren y capaciten tanto a los estudiantes como a los profesionales.

Sin embargo, el punto en común que se han encontrado en la literatura consultada, es que no hay un consenso sobre la formación ofrecida, es decir, existe una gran variedad de cursos con variabilidad en la duración de la formación, la implementación de las habilidades teórico-prácticas y la evaluación de las competencias finalmente adquiridas. Por lo tanto, los autores expresan el problema de que no haya estándares nacionales establecidos para la formación en materia de CVEs, y sugieren que estas formaciones deberían estar implementadas en los programas educativos reglados que ofrecen las instituciones académicas (Bhargava et al., 2022; Stone et al., 2023). De hecho, en los planes de estudios de Medicina sí que se implementa la ecografía, mientras que en la formación de Enfermería todavía no. La literatura médica dice que cuando en el plan de estudios se incorpora educación online, capacitación práctica y simulación en las fases tempranas de la formación académica, se mejoran notablemente las competencias en la realización de técnicas guiadas por ecografía. Dicho esto, se sugiere que, si se implementara la formación ecográfica en los estudios de Enfermería, también se obtendrían los mismos beneficios (Kaganovskaya et al., 2021).

Implicaciones de la formación en materia de cateterizaciones ecoguiadas

Una vez mostrados los beneficios de las CVEs y expuesta la importancia de la formación de Enfermería en materia ecográfica, cabe analizar el impacto sobre los propios PEs.

En primer lugar, lo que queda claro es que no solo existe una amplia variedad en la forma de ofrecer las formaciones en materia de ecografías, sino que también, aún a día de hoy, existe una evidente heterogeneidad en cuanto a la denominación de los PEPAs, tanto a nivel nacional como a nivel internacional ([Álvarez Sobrino, 2020](#)). Al estudiar la literatura seleccionada se ha podido observar que, en muchos de los registros, se habla de PE que han recibido formaciones específicas para desarrollar sus actividades asistenciales, pero no se les denomina como PEPAs. Es decir, se habla de profesionales que realizan cateterizaciones vasculares ecoguiadas desempeñando competencias de PEPAs, pero al no clarificarlo ni denominarlas como tal, en cierto modo, no se están reconociendo sus méritos ([Levit et al., 2020](#); [Pereira et al., 2023](#); [Ricou et al., 2023](#)). Sin embargo, también se han encontrado artículos en los que sí se habla explícitamente de PEPAs ([Kaganovskaya et al., 2021](#); [Mele et al., 2020](#)). Identificar el lugar que ocupan las PEPAs y reconocer su valor en la práctica asistencial es imprescindible para que se vea reflejado un reconocimiento económico-profesional digno y acorde a sus competencias.

En segundo lugar, el aspecto más importante a destacar encontrado en múltiples registros ha sido el incremento de la confianza de los PEs tras recibir formación y capacitaciones en materia de ecografía. Múltiples artículos destacan mayores niveles de confianza en aquellos profesionales que han recibido formación para realizar CVE. De esta forma, en la publicación de Kaganovskaya et al. (2021), no solo se muestran tasas de éxito mayores, sino que además, los estudiantes refieren sentirse más seguros y cómodos para implementar estas técnicas avanzadas en la práctica asistencial ([Kaganovskaya et al., 2021](#)). Por otro lado, en la publicación de Bhargava et al. (2022), ninguno de los PEs que participaron en el estudio habían recibido capacitación previa en CVEs, pero el 100% de los mismos refirió que se sentiría cómodo para hacer uso del ecógrafo en su práctica habitual ([Bhargava et al., 2022](#)). Además, en el estudio de Good et al. (2023) se aprecia que el 92% de los PEs que utilizaron la evaluación ecográfica vascular tras recibir una formación específica expresaron tener “Mucha confianza” en su valoración, mientras que aquellos PEs que no recibieron dicha formación y realizaron una evaluación vascular tradicional solo expresaron “Mucha confianza” en su valoración en el 21% de los casos ([Good et al., 2023](#)).

En definitiva, aquellos profesionales que reciben una formación adecuada en materia de CVEs, no solo demuestran obtener mejores resultados asistenciales, sino que, además, mejoran sus habilidades, capacidades y competencias. Esto tiene un impacto directo sobre los niveles de confianza, lo cual permite el empoderamiento de los PEs para adentrarse en nuevos desafíos que fomentan el desarrollo de la profesión hasta otro nivel.

7. CONCLUSIONES

Tras realizar la revisión bibliográfica, se ha podido verificar el objetivo principal del trabajo, pudiendo evidenciar múltiples beneficios que aportan las CVEs realizadas por los PEPAs de Neonatología y Pediatría.

De la misma manera, también se ha logrado cumplir los objetivos secundarios que se planteaban inicialmente. En la bibliografía se han podido detectar otros usos y utilidades que se pueden realizar gracias a la formación de los PEs en ecografía vascular. También se ha conseguido encontrar evidencias sobre la necesidad de que los PEs reciban formación ecográfica para mejorar sus competencias asistenciales y las implicaciones que supone dicha formación sobre los propios PEs.

Todos estos objetivos quedan expuestos con mayor detalle en el próximo apartado, en el cuál se pueden ver las aplicaciones en la práctica clínica de aquello que envuelve las formaciones y capacitaciones en CVE y ecografía vascular para los PEs y los PEPAs.

Aplicaciones en la práctica clínica

En esta revisión se ha encontrado una amplia bibliografía con múltiples evidencias de los beneficios que aporta el uso de la ecografía a la hora de realizar cateterizaciones vasculares. Por un lado, las tasas de éxito en las inserciones de PIVCs, MidLines, PICCs y otros dispositivos vasculares son mayores cuando se apoyan en la ecografía, sobre todo en aquellos casos en los que los pacientes son niños o DIVA. Esto supone menos dolor por múltiples venopunciones, lo que conlleva un mayor bienestar, conformidad y, en definitiva, una mayor satisfacción de los pacientes. Adicionalmente, se producen menos complicaciones relacionadas con los catéteres y se irradia menos a los pacientes y a los profesionales al no requerir de RXTs de comprobación. Todo ello, no solo implica menores costes para los sistemas sanitarios, sino que, además, genera una mayor confianza en los servicios y en los PEs. Por otro lado, la ecografía permite aprovechar los conocimientos no solo para el momento de la inserción, sino también para la evaluación vascular previa y para las comprobaciones ecográficas posteriores, lo que permite garantizar una mayor longevidad de los catéteres. El número de complicaciones y de RXTs de comprobación de las CVUs también se ve reducido el ecógrafo como una herramienta complementaria para la cateterización umbilical.

No obstante, para poder implementar el uso del ecógrafo se requiere de una capacitación y formación adecuada a las exigencias de la práctica clínica. Se ha evidenciado la disparidad en la oferta formativa con respecto a las CVEs. Por tanto, ya que a día de hoy sigue sin existir un

consenso formativo idóneo, se sugiere que sean las instituciones académicas las que lleven a cabo una implementación formativa que permita llegar a los estándares deseados, cubriendo las necesidades emergentes de la práctica asistencial.

Cuando los PEs tienen las competencias necesarias adquiridas, muestran un incremento en su confianza para implementar nuevas técnicas, por muy complejas que sean. Por ello, para convertirse en PEPAs y poder hacer uso de las CVEs en Neonatología y Pediatría, será necesaria una formación específica y reglada, pero convendría que el punto de partida no fuera al finalizar los estudios de Enfermería Generalista, sino que se implementara formación ecográfica en el propio Grado de Enfermería.

Limitaciones del estudio

Al realizar el análisis bibliográfico, se ha descubierto que existe una amplia gama de registros que tratan sobre las CVEs realizadas por enfermería. También se han identificado un elevado número de registros relacionados con los PEPAs en diferentes servicios. Sin embargo, aunque los PEs que realizan las CVEs sean mayormente PEPAs por definición y por cumplimiento de criterios, en la mayoría de los registros no existe esta asociación. Por tanto, se aprecia que todavía existen problemas para establecer los criterios universales para determinar los límites entre los PEGs y los PEPAs.

Adicionalmente, aunque el uso y mantenimiento del CVU conlleva intervenciones mayormente relacionadas con los PEs, a día de hoy, la inserción del CVU es una técnica realizada por los PM de los servicios de Neonatología. Por ello, es difícil realizar una valoración integral de las posibles funciones de Enfermería en cuanto a la técnica de inserción y comprobación del posicionamiento del mismo con utilización del ecógrafo.

Línea de investigación futura

Los resultados obtenidos en la literatura han sido los esperados en relación a los múltiples beneficios de las CVEs y las aplicaciones adicionales de la ecografía vascular realizada por los PEs.

Sin embargo, hemos encontrado poca bibliografía que trate de incrementar las responsabilidades de los PEs en relación a la cateterización del CVU. Aunque a día de hoy sea una técnica realizada por los PMs, ya hay algún estudio que determina que, con una formación adecuada, los PEs pueden llegar a diagnosticar correctamente la ubicación de la punta del CVU. Por ello, se sugiere que, con el incremento del uso del ecógrafo y la formación en materia del

mismo, los PEs puedan llegar a asumir esta técnica de forma efectiva y segura. Se debería seguir investigando al respecto con el objetivo de abrir nuevas fronteras.

Para finalizar, y dados los datos obtenidos en la revisión, se propone que se siga trabajando con respecto al reconocimiento de los PEPAs, ya que, sin ellos, se dificulta la adecuada valoración de los profesionales con respecto a sus responsabilidades y competencias.

8. BIBLIOGRAFÍA

- Almadén Vázquez, M. T., Romero Riera, R., Muñoz Méndez, L., Morales Ruiz, M. P., González Hidalgo, M. R., Barba Recio, L., Hamed Mohand, F., El Mahi Charrik, S., Mohamed Marzok, H., El Mesaoudi Zizaoui, S., Jiménez Caballero, L., de Lucas Benitah, E., Rodríguez Domínguez, Á., Torres Gutiérrez, A., & Espuche Rodríguez, B. (2023). MANUAL DE TÉCNICAS Y PROCEDIMIENTOS DE ENFERMERÍA EN LA UNIDAD DE NEONATOLOGÍA.
- Alonso, L., Sánchez, C. R., Caravante, S. M., García, A., & Rodríguez, C. L. (2020). Práctica avanzada de la enfermera en urgencias extrahospitalarias y comparación con la casuística atendida por equipos con médicos. *Index de enfermería*, 29(3), 127–131. <https://scielo.isciii.es>
- Álvarez Sobrino, Á. (2020). Enfermería de práctica avanzada a nivel internacional, una aproximación a esta figura en pediatría. *Conocimiento Enfermero*, 3(09), 39–44. <https://doi.org/10.60108>
- Armas Ferrer, E. A., Rivas Díaz, L. H., & Loli Ponce, R. A. (2023). Enfermería de práctica avanzada en atención primaria de la salud. *Revista cubana de enfermería*, 39. <http://scielo.sld.cu>
- Barba Velez, Á., & Ocharan-Corcuera, J. (2011). Accesos vasculares para hemodiálisis. *Gaceta médica de Bilbao*, 108(3), 63–65. <https://doi.org/10.1016>
- Bernal Pérez, E., Camós Ejarque, M., López-Reina Roldán, J. M., & Moreda Aragón, H. (2023). Guía integral de ecografía aplicada a intervenciones enfermeras. FUDEN.
- Bhargava, V., Su, E., Haileselassie, B., Davis, D., & Steffen, K. M. (2022). Ultrasound education improves safety for peripheral intravenous catheter insertion in critically ill children. *Pediatric Research*, 91(5), 1057–1063. <https://doi.org/10.1038>
- BIREME/OPS/OMS. (2024). Descriptores en Ciencias de la Salud: DeCS. Actualizado el 8 de febrero de 2024. Recuperado el 28 de enero de 2025, de <https://decs.bvsalud.org>
- Castañeda-Pérez, D. A., Villegas-Álvarez, C., San Román-Flores, A., Pierdant-Pérez, M., Herbert-Anaya, D., Reyes-Vaca, J. G., Ayala-González, J. F., & Escalante-Padrón, F. J. (2023). Comparación entre las fórmulas de Wright y de Shukla: ¿cuál es mejor para la colocación de catéteres umbilicales en recién nacidos ≤ 1500 g? *Boletín médico del Hospital Infantil de México*, 80(3), 177–182. <https://doi.org/10.24875>
- Dunstan, L., Sweeny, A. L., Lam, C., Goucher, B., Watkins, S., George, S., & Snelling, P. J. (2024). Factors associated with difficult intravenous access in the paediatric emergency department: A prospective cohort study. *Emergency Medicine Australasia: EMA*, 36(6), 938–946. <https://doi.org/10.1111>
- Echevarría C, L. (2001). La ecografía como técnica diagnóstica. *Revista de investigaciones veterinarias del Perú*, 12(2), 185–186. <http://www.scielo.org.pe>
- Faunes Pérez, M. E. (2021, diciembre 1). Actualización de técnica: colocación de catéter venoso periférico. *Revista Enfermería Neonatal*. <https://www.revista.fundasamin.org.ar>
- Fernández-Fernández, I. (2019). Validación de la escala EZ-DIVA [UNIVERSITAT DE LES ILLES BALEARS]. <http://hdl.handle.net>
- Fuentealba T, I., Retamal C, A., Ortiz C, G., & Pérez R, M. (2014). Evaluación radiológica de catéteres en UCI neonatal. *Revista Chilena de Pediatría*, 85(6), 724–730. <https://doi.org/10.4067>
- Galiana-Camacho, T., Gómez-Salgado, J., García-Iglesias, J., & Fernández-García, D. (2018). Enfermería de práctica avanzada en la atención urgente, una propuesta de cambio: Revisión sistemática. *Revista española de salud pública*, 92. <https://scielo.isciii.es>

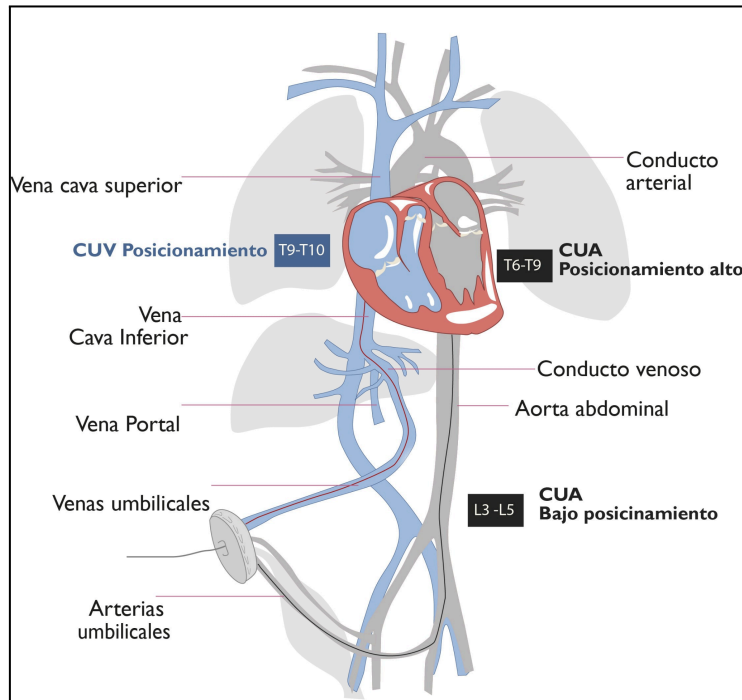
- García Carranza, A., Caro Pizarro, V., Quirós Cárdenas, G., Monge Badilla, M. J., & Arroyo Quirós, A. (2020). Catéter venoso central y sus complicaciones. *Medicina legal de Costa Rica*, 37(1), 74–86. <https://www.scielo.sa.cr>
- Gempeler Rueda, F. E., & Díaz, L. (2011). Conceptos básicos para la canalización venosa periférica. En *Anestesiología. Apuntes para el médico general* (pp. 79–81). Pontificia Universidad Javeriana. <https://repository.javeriana.edu.co>
- Guzmán, J. M., & Párraga, M. J. (2004). Canalizaciones centrales en el recién nacido. *Anales de Pediatría Continuada*, 2(4), 244–249. <https://doi.org/10.1016>
- Goh, S. S. M., Kan, S. Y., Bharadwaj, S., & Poon, W. B. (2021). A review of umbilical venous catheter-related complications at a tertiary neonatal unit in Singapore. *Singapore medical journal*, 62(1), 29–33. <https://doi.org/10.11622>
- Good, R. J., Díaz, E., Thomas, R., Wathen, B., & Carpenter, T. C. (2023). Ultrasound assessment of peripheral intravenous catheters by nurses in the pediatric intensive care unit. *The Journal of Vascular Access*, 24(1), 71–75. <https://doi.org/10.1177>
- Kaganovskaya, M., & Wuerz, L. (2021). Development of an educational program using ultrasonography in vascular access for nurse practitioner students. *British Journal of Nursing* (Mark Allen Publishing), 30(2), S34–S42. <https://doi.org/10.12968>
- Kaur, A., Manerkar, S., Patra, S., Kalamdani, P., Kalathingal, T., & Mondkar, J. (2022). Ultrasound-guided umbilical venous catheter insertion to reduce rate of catheter tip malposition in neonates: A randomized, controlled trial. *Indian Journal of Pediatrics*, 89(11), 1093–1098. <https://doi.org/10.1007>
- Lam, C., Dunstan, L., Sweeny, A., Watkins, S., George, S., & Snelling, P. J. (2023). A survey of paediatric difficult peripheral intravenous access in the emergency department and use of point-of-care ultrasound. *Australasian Journal of Ultrasound in Medicine*, 26(3), 184–190. <https://doi.org/10.1002>
- Latos, M., Zawadka, M., & Kosson, D. (2023). Maximum safety and minimum risk: midline access gained by a nurse-led Vascular Access and Infusion Team. *Pielęgniarstwo XXI Wieku*, 22(3), 125–131. <https://doi.org/10.2478>
- Levit, O., Shabanova, V., & Bizzarro, M. (2020). Impact of a dedicated nursing team on central line-related complications in neonatal intensive care unit. *The Journal of Maternal-Fetal & Neonatal Medicine: The Official Journal of the European Association of Perinatal Medicine, the Federation of Asia and Oceania Perinatal Societies, the International Society of Perinatal Obstetricians*, 33(15), 2618–2622. <https://doi.org/10.1080>
- Martín Valbuena, S., Fernández Fernández, S., Martín Valbuena, J., Fernández Díez, S., & Fernández Fernández, J. A. (2022). Catéter epicutáneo central de inserción periférica en neonatos. *Tiempo de enfermería y salud*, 2((10), 27–30. <https://www.tiemposdeenfermeriaysalud.es>
- Martínez, V. S. (2020). Ecografía y la canalización de la vía venosa periférica revisión bibliográfica. <https://cursosfnm.com>
- Mele, R., Panesar, L. E., Heyden, M., Sridhar, S., & Brandon, D. (2020). Neonatal nurse practitioner use of ultrasonography to verify umbilical venous catheter placement in the neonatal intensive care unit. *Advances in Neonatal Care: Official Journal of the National Association of Neonatal Nurses*, 20(4), 294–300. <https://doi.org/10.1097>
- Molina Mejías, P., Liebana Pamos, B., Moreno Pérez, Y., Arribas-Cobo, P., Rodríguez Gayán, P., & Díaz de Argote-Cervera, P. (2017). Aportación de la ecografía realizada por enfermería a la exploración del acceso vascular. *Enfermería nefrológica*, 20(3), 241–245. <https://doi.org/10.4321>

- National Library of Medicine (NLM). (2023). NIH - National Center for Biotechnology Information. <https://www.ncbi.nlm.nih.gov>
- Ortiz Miluy, G. (2021, noviembre 16). ¿Qué ventajas ofrece el picc-port? - Campus Vygon España. Campus Vygon España. <https://campusvygon.com>
- Ouzzani, M., Hammady, H., Fedorowicz, Z., & Elmagarmid, A. (2016). Rayyan—a web and mobile app for systematic reviews. *Systematic Reviews*, 5(1). <https://doi.org/10.1186>
- Page, M. J., McKenzie, J. E., Bossuyt, P. M., Boutron, I., Hoffmann, T. C., Mulrow, C. D., Shamseer, L., Tetzlaff, J. M., Akl, E. A., Brennan, S. E., Chou, R., Glanville, J., Grimshaw, J. M., Hróbjartsson, A., Lalu, M. M., Li, T., Loder, E. W., Mayo-Wilson, E., McDonald, S., Alonso-Fernández, S. (2021). Declaración PRISMA 2020: una guía actualizada para la publicación de revisiones sistemáticas. *Revista española de cardiología*, 74(9), 790–799. <https://doi.org/10.1016>
- Pereira, H. P., Secco, I. L., Arrué, A. M., Pontes, L., & Danski, M. T. R. (2023). Implementation of modified Seldinger technology for percutaneous catheterization in critically ill newborns. *Revista Da Escola de Enfermagem Da U S P*, 57, e20220347. <https://doi.org/10.1590>
- Pittiruti, M., Annetta, M. G., & D'andrea, V. (2024). Point-of-care ultrasound for vascular access in neonates and children. *European Journal of Pediatrics*, 183(3), 1073–1078. <https://doi.org/10.1007>
- Ricou Ríos, L., Esposito Català, C., Pons Calsapeu, A., Adroher Mas, C., Andrés Martínez, I., Nuño Ruiz, I., Castellà Creus, M., Castellà Fàbregas, L., García Quesada, M. J., Estrada Cuxart, O., Ara Del Rey, J., & López Seguí, F. (2023). Implementation of a vascular access specialist team in a tertiary hospital: a cost-benefit analysis. *Cost Effectiveness and Resource Allocation*, 21(1), 67. <https://doi.org/10.1186>
- Romero Franco, N., Molina Mula, J., Amezcua Sánchez, A., & Fundación para el Desarrollo de la Enfermería, entidad editora. (2024). *Mi diario del TFG en enfermería (Segunda edición)*. FUDEN.
- Rubortone, S. A., Costa, S., Perri, A., D'Andrea, V., Vento, G., & Barone, G. (2021). Real-time ultrasound for tip location of umbilical venous catheter in neonates: a pre/post intervention study. *Italian Journal of Pediatrics*, 47(1), 68. <https://doi.org/10.1186>
- Sánchez García, A. de T., Lozano González, J., & Canals Candela, F. J. (2024). Evaluación de los diferentes accesos vasculares en Unidad de Cuidados Intensivos Neonatales. ¿Es el catéter midline una alternativa útil para terapias prolongadas? *Medicina intensiva*, 48(12), e23–e29. <https://doi.org/10.1016>
- Sánchez Ferrer, F., González de Caldas Marchal, R., & Schneider, S. (2014). Ecografía clínica: ¿prueba complementaria o una parte más de la exploración rutinaria? *Pediatría Atención Primaria*, 16(64), 361–365. <https://doi.org/10.4321>
- Santos, V. B., Silva, W. P. da, Apablaza, M. F. S., Silva, T. V. da, & Gimenes, F. R. E. (2024). The use of point-of-care ultrasound in nurses' clinical practice as a foundation for patient safety. *Revista brasileira de enfermagem*, 77(suppl 2), e77suppl0201. <https://doi.org/10.1590>
- Schober, M. (2019). Desarrollo de la Enfermería de Práctica Avanzada: contexto internacional. *Enfermería clínica*, 29(2), 63–66. <https://doi.org/10.1016>
- Serrano-Ruiz, A. (2024). Mirando al futuro de la Enfermería de Práctica Avanzada en España. *Enfermería clínica*, 34(2), 77–81. <https://doi.org/10.1016>
- Sevilla Martín, C. (2020). Revisión bibliográfica sobre la vía intraósea en emergencias respecto al adulto. Cuidados de enfermería. En *Investigación y transferencia del conocimiento en salud* (pp. 115–122). Instituto de Estudios Ceutíes. <https://www.ieceuties.org>

- Shanaa, A. (2021, noviembre 8). Rayyan - AI powered tool for systematic literature reviews. Rayyan; Rayyan Systems. <https://rayyan.ai>
- Sherwani, P., Vire, A., Anand, R., & Jajoo, M. (2016). Umbilical venous catheterization gone wrong: Hepatic complications. *The Indian Journal of Radiology & Imaging*, 26(01), 40–43. <https://doi.org/10.4103>
- Silva-dos Santos, T., Candido-Anacleto, J., Spinazola-Cesar, V., Bressani-Lino, R. L., de Assunção-Lino, A., & Garbuio, D. C. (2024). Incidência de flebite e fatores relacionados em acesso venoso periférico de adultos. *Enfermería global*, 23(2), 26–58. <https://doi.org/10.6018>
- Sobczak, A., Dudzik, A., Kruczek, P., & Kwinta, P. (2021). Ultrasound monitoring of umbilical catheters in the neonatal intensive care unit—A prospective observational study. *Frontiers in pediatrics*, 9. <https://doi.org/10.3389>
- Stone, R., Walker, R. M., Marsh, N., & Ullman, A. J. (2023). Educational programs for implementing ultrasound guided peripheral intravenous catheter insertion in emergency departments: A systematic integrative literature review. *Australasian Emergency Care*, 26(4), 352–359. <https://doi.org/10.1016>
- Tian, Y., Zhong, Z., Dougarem, D., & Sun, L. (2024). The ultrasound-guided versus standard technique for peripheral intravenous catheter placement by nurses: A systematic review and meta-analysis. *Heliyon*, 10(9), e30582. <https://doi.org/10.1016>
- Torres del Pino, M., Gómez Santos, E., Domínguez Quintero, M. L., Mendoza Murillo, B., Millán Zamorano, J. A., Toledo Muñoz-Cobo, G., & Mora Navarro, D. (2023). Pasos para la mejora en la canalización umbilical en neonatología. *Anales de pediatría (Barcelona, Spain: 2003)*, 99(3), 155–161. <https://doi.org/10.1016>
- Vega, J. B. G., Maldonado, C. J. Q., Iza, M. M. H., & Medina, R. E. R. (2024). Rol de enfermería en gestión, instalación y mantenimiento en los accesos vasculares y su uso correcto en terapia de infusión. *Análisis del comportamiento de las líneas de crédito a través de la corporación financiera nacional y su aporte al desarrollo de las PYMES en Guayaquil 2011-2015*, 8(2), 914–925. <https://reciamuc.com>
- Xie, H.-Q., Xie, C.-X., Liao, J.-F., Xu, F.-D., Du, B., Zhong, B.-M., He, X.-G., & Li, N. (2023). Point-of-care ultrasound for monitoring catheter tip location during umbilical vein catheterization in neonates: a prospective study. *Frontiers in pediatrics*, 11. <https://doi.org/10.3389>

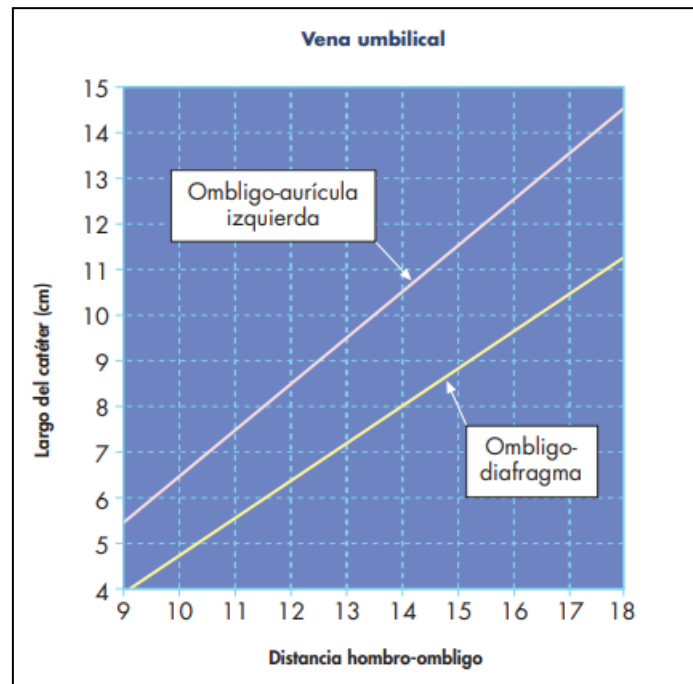
9. ANEXOS

Anexo 1. Recorrido del Catéter Venoso Umbilical



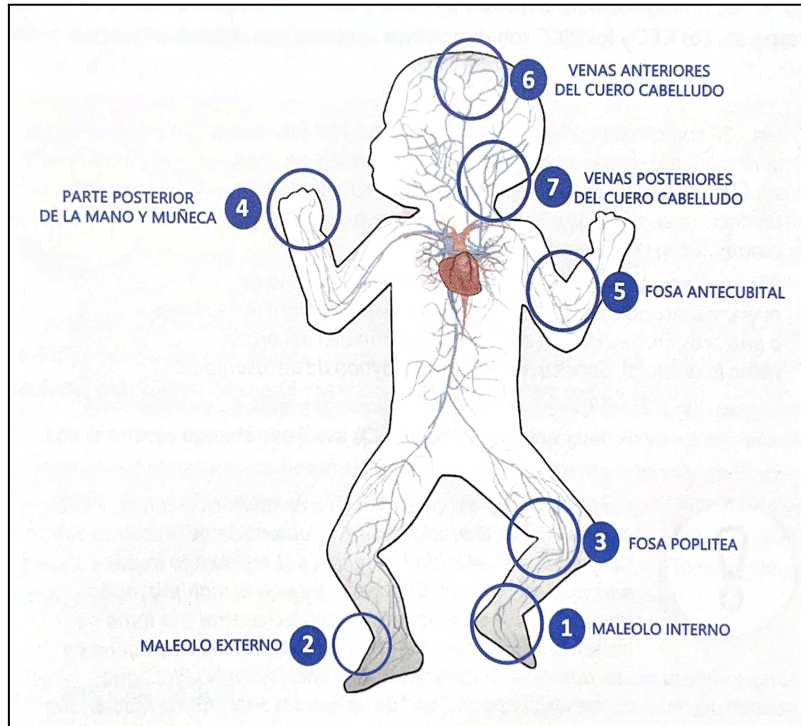
Fuente: Campus Vygon

Anexo 2. Gráfica de Dunn



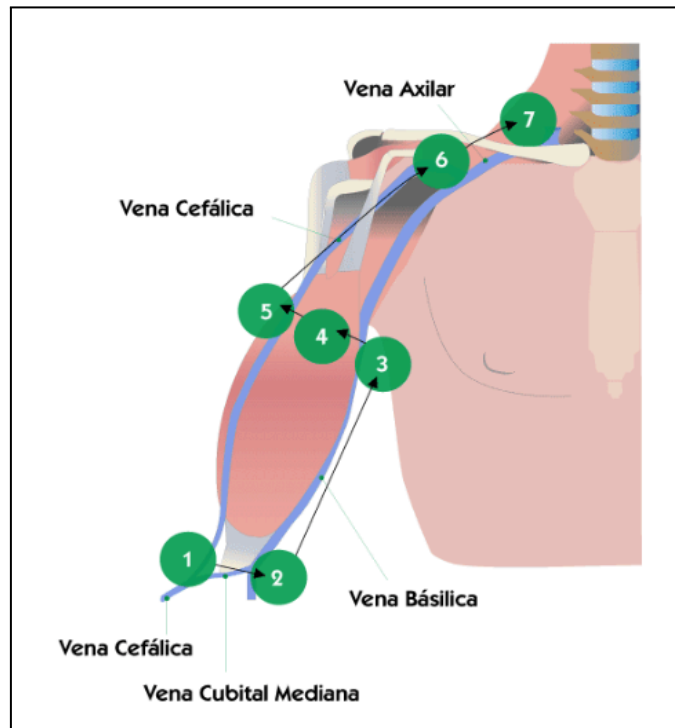
Fuente: Guzmán & Párraga, 2004

Anexo 3. Evaluación rápida del capital venoso superficial (RaSuVA)



Fuente: Campus Vygon

Anexo 4. Evaluación rápida del capital venoso periférico (RaPeVA)



Fuente: Campus Vygon